Lane Medical Library

Aus dem Krankenhaus „Rotes Kreuz", München.
Vorstand: Professor Dr. Hans Albrecht.

Über Adenosis externa und einen Fall ihrer seltenen Lokalisation im Fornix Vaginæ

Inaugural-Dissertation

zur

Erlangung der Doktorwürde in der gesamten Medizin

verfaßt und einer

Hohen Medizinischen Fakultät der Bayerischen Ludwig-Maximilians-Universität zu München

vorgelegt von

Gustav Eidam
aus Neunkirchen/Saar.

München 1935
Buchdruckerei R. Stadelmeier, München 13, Clemensstraße 78

Aus dem Krankenhaus „Rotes Kreuz", München · Vorstand: Prof. Dr. **H. Albrecht.**

Ueber Adenosis externa und einen Fall ihrer seltenen Lokalisation im Fornix Vaginæ

Inaugural-Dissertation

zur Erlangung der Doktorwürde in der gesamten Medizin verfaßt und einer Hohen Medizinischen Fakultät der Bayerischen Ludwig - Maximilians - Universität zu München vorgelegt von **Gustav Eidam** aus Neunkirchen / Saar.

Dem Vorstand der Krankenanstalt „Rotes Kreuz", meinem hochverehrten Lehrer, **Herrn Professor Dr. Hans Albrecht** schulde ich aufrichtigsten Dank für die Überlassung des Themas, des veröffentlichten Falles und das rege Interesse, das er meiner Arbeit entgegengebracht hat.

Referent: Professor Dr. Hans Albrecht

Begriff.

Unter Adenomyosis versteht man heterotope Epithelwucherungen, die uterusschleimhautähnliche Struktur zeigen, mit Hyperplasie der Muskulatur einhergehen und beim weiblichen Geschlecht im Bereiche der Genitalorgane und deren Umgebung vorkommen. Dabei können sie zunächst an den Genitalorganen selbst auftreten: Uterus, Tube, Ovar; dann an den verschiedensten Stellen des Peritoneums der Unterbauchgegend und schließlich extraperitoneal in Laparotomienarben, in der Leiste und am Nabel. Kommen die Wucherungen außerhalb von Uterus und Tube vor, so fehlt ihnen meist der muskuläre Bestandteil, und so bezeichnet man diese Gruppe am besten mit „Adenofibrosis“ *(Albrecht)*. Von der innerhalb und außerhalb der weiblichen Genitalien vorkommenden **Adenomyosis** ist das **Adenomyom** zu trennen. Das Adenomyom ist eine echte Doppel- oder Mischgeschwulst, zusammengesetzt aus Adenom und Myom, scharf begrenzt, rund, solide, zystisch, bestehend aus Drüsen- oder Muskelelementen. Es handelt sich dabei um Myome mit epithelialen Einschlüssen, die gutartig und harmlos bleiben, vielleicht auch einmal infiltrativ wachsen können, oder um Tumoren mit gemeinsamer Wucherung von Drüsen und Muskulatur, die als Choristoblastom anzusehen sind *(Albrecht, Meyer, Lauche)*. Da für den Begriff des Adenomyoms „eine gleichmäßige Beteiligung des drüsigen und muskelzelligen Bestandteiles am Aufbau der Geschwulst“ zu fordern ist *(Albrecht)*, können Myome mit nur einigen epithelführenden Zysten nicht zu den Adenomyomen gerechnet werden.

Da der Unterschied zwischen den scharf abgegrenzten Adenomyomen und der diffus wachsenden Adenomyosis erst in den letzten Jahren durch *Robert Meyer* und *Frankl* festgelegt wurde, ist es verständlich, dass viele Fälle von „Adenomyon des Uterus“ sowohl der deutschen wie auch der ausländischen Literatur sicher zur Adenomyosis gehören, wie überhaupt *R. Meyer* u. a. auf Grund ihrer Untersuchungen zu dem Schluß gekommen sind, daß die Mehrzahl aller Fälle von Adenomyom zur Adenomyosis gehört und echte Adenomyome sehr selten sind.

Daß das in so vieler Beziehung umstrittene Gebiet der Adenomyosis zu einer großen Zahl von Bennungen geführt hat, versteht sich von selbst. So lange das Wesen der Krankheit jedoch noch nicht geklärt ist, dürfen Namen, die in irgend einer Beziehung die formale und kausale Genese in ihren Begriff hineinziehen, nicht gebraucht werden *(Albrecht, Lahm)*. Deshalb können zunächst alle Namen, die auf eine entzündliche Ursache hindeuten, nicht mehr benützt werden (Adenomyositis, Peritonitis adenoides, Para- und Perivaginitis u. a.). Denn das Wesen der Adenomyosis liegt nicht in der Entzündung, wenn auch mal eine Entzündung als Ursache gelten darf. Ebenso dürfen Bezeichnungen, welche die Wucherungen von vorneherein als „blastomatös“ bezeichnen, nicht mehr

gebraucht werden *(Albrecht)*. *R. Meyer* hat „heterotope Adeno- bzw. Adenomyohyperplasie" vorgeschlagen, weil er das Wesen der Erkrankung in der gutartigen Infiltration der hyperplasierenden Schleimhaut in die Muskulatur, die mitwuchert, sieht. Er unterscheidet dabei eine exophytische und endophytische Hyperplasie, denen beiden gemeinsam als „Wesen der diffusen gutartigen Wucherung" die Hyperplasie bleibt. *Albrecht* glaubt diese Bezeichnung nicht zulassen zu dürfen wegen der gegebenen Einreihung der ihrem Wesen nach noch ungeklärten Wucherungen unter die hyperplasiogenen Bildungen", während *Lauche* die Bezeichnung als die das Wesen treffende hält. *Albrecht* schlägt vor, an den Bezeichnungen Adenomyosis bzw. Adenofibrosis festzuhalten oder einen von *Lauche* angegebenen Ausdruck „endometrioide Heterotopien" zu gebrauchen. Als indifferenten Sammelnamen für alle genital und extragenital vorkommenden Wucherungen schlägt *Albrecht* „Adenosis" vor. Auch kann man in vielen Fällen wegen der bestehenden Aehnlichkeit der ektopischen Wucherungen mit dem Endometrium von „Endometriom" oder „endometrioider Wucherung" sprechen, wobei *Robert Meyer* die Bezeichnung Endometriosis für alle Wucherungen ektopischer Fälle für nicht einwandfrei hält.
Von fast allen Autoren wird anerkannt, daß eine indifferente Bezeichnung am besten ist. So entstanden die Namen, die auch heute noch für Wucherungen dieser Art gebraucht werden: Adenomyosis *(Frankl)*, Fibroadenomatosis von *Lauche*, Hysteroadenosis von *Halban*, Adenosis von *Albrecht*, wobei diese Bezeichnung die indifferenteste ist.

Einteilung.

Bei der Adenosis werden zwei histogenetisch streng getrennte Gruppen unterschieden:
a) Die Adenosis interna: Man faßt unter ihr sämtliche heterotope Drüsenwucherungen zusammen, die innerhalb von Uterus und Tube lokalisiert sind und in direktem Zusammenhang mit der Uterus- bzw. Tubenschleimhaut stehen.
b) Adenosis externa: Bei ihr findet man die uterusschleimhautähnlichen Wucherungen nicht im Zusammenhang mit Uterus- und Tubenschleimhaut. Lokalisation dabei:
1. In den **äußeren** Wandschichten von Uterus und Tube,
2. intraperitoneal am Ovar, in und an den Ligamenten und am Darm,
3. extraperitoneal in der Bauchwand, im Nabel, in der Leistengegend, in der Vulva, in der Vagina und im Beckenbindegewebe.

R. Meyer wählt die Bezeichnung ortsgehörig = orthotop und ortsfremd = ektop. Orthotop sind die Wucherungen, die dort entstehen, wo die Schleimhaut hingehört, also an der Innenfläche des Uterus und der Tube. An allen anderen Stellen der Organe, sei es nun in der Mitte ihrer Wand

oder an ihrer äußeren Oberfläche, ist die Wucherung ektop. Orthotop ist die Adenomyosis interna. Ektop unterscheidet er eine Adenomyosis media, Adenomyosis externa und eine außerhalb des Genitalschlauches vorkommende, die intraperitoneal und extraperitoneal sein kann.
Neuerdings hat *Seitz* eine Einteilung vom klinisch praktischen Standpunkt aus gegeben. Er hält die Einteilung in Adenosis interna und externa vom klinischen Standpunkt aus für nicht praktisch und unterscheidet:

1. Die Uterusendometriosis (Adenosis interna)
2. die retrocervicale Endometriosis mit Infiltration der hinteren Mutterbänder
3. die Endometriosis der Ovarien, Tuben und des Pelveoperitoneums mit Konglomerattumoren
4. Endometriosis, die isoliert Organe befällt.

Diese Einteilung resultiert wohl aus der gesonderten Stellung, die die retrocervicale Adenosis bei Seitz infolge ihrer relativen Bösartigkeit einnimmt.

Lokalisation der Adenonis externa.

Die Herde der Adenosis externa liegen also in den äußeren Wandschichten von Uterus und Tuben und Ligamenten, im Ovarium, Beckenbindegewebe, Darm, Septum rectovaginale, -vesicovaginale, Vagina, Vulva, Perineum, Leistengegend, in Laparotomienarben und am Nabel. Nicht immer jedoch sind die Herde nach ihrer Lokalisation scharf voneinander zu trennen. Man findet meistens Bilder mannigfaltigster Art, diffus an den verschiedensten Stellen liegende Herde, Befallensein anatomisch nebeneinander liegender Teile, wobei beide primär oder einer primär, der andere sekundär ergriffen sein kann. Dies gilt besonders für die intraperitonealen Herde, während die extraperitonealen oft isoliert als Nabel-, Inguinal- etc. Adenosis vorkommen, mit Ausnahme vielleicht der Vagina in ihrer oberen Hälfte. Und selbst da ist es sehr schwer, oft gar nicht zu bestimmen, ob der Herd primär in der Vagina lag, was jedoch seltener vorkommen dürfte, und dann erst in das Rectum oder die Blase gewuchert ist, oder ob es umgekehrt ist. Wenn nicht von Anfang an diese Möglichkeit durch eine vom Douglas oder der Cervix eingewanderte Endometriose ausgeschlossen wird.
Der Häufigkeit nach steht die **Lokalisation am Uterus** an erster Stelle und zwar ist es besonders die Rückwand, die von den endometrioiden Wucherungen bevorzugt wird, die die Rückwand erstaunlich verbreitern können. So können 2, 3 und 4 cm Dicke erreicht werden. *Kitai* beschreibt einen Fall, bei dem die Wand auf 6 cm Dicke vergrößert war. Die Vorderwand ist selten allein befallen. *R. Meyer* erwähnt zwei Fälle, bei denen sie bis zu Faustdicke verbreitert war. *Schindler, v. Rosthorn,*

Sampson beobachteten Fälle, die zu Verwachsungen der Uterusvorderwand mit der Blasenwand führten. Die Größe der Wucherungen schwankt zwischen kleinsten und großen rundlichen Verdickungen, die entweder diffus oder isoliert geschwulstartig auftreten, wobei letztere fast immer zu starken Verwachsungen mit anderen Organen führen und damit sekundär eine Verlagerung des Uterus bedingen. Entstehen können sie entweder durch Metaplasie des Serosaepithels, die durch entzündliche Ursachen bedingt und hormonalen Einfluß des Ovariums dirigiert wird, oder durch Implantation von Endometriumbröckeln, die durch retrograde Menstruation aus Uterus und Tube oder platzenden endometrioiden Hämatomen des Ovariums ausgeschwemmt werden.

Die Herde im Ovarium wurden schon 1899 von *Russel* beschrieben, der sie als uterusschleimhautähnlich erkannte. 1905 erschien eine ausführliche Beschreibung von *Pick*, der sie von Urnierenteilen herleitete. *Russel* hat an eine Ableitung vom Müller'schen Gang gedacht. Als dann in den Jahren 1921 und folgenden *Sampson* auf die Beteiligung der Ovarialendometriosen an der Menstruation als Ursache für Teercystenbildung und Aussaat in den Douglas hinwies, setzte eine Flut von Literatur darüber ein, sowohl im Ausland (Donald, Shaw, Cullen, Goldstine und Fogelson, u. a.) als auch in der deutschen Literatur (Robert Meyer, Kitai, Albrecht, Lauche, Frankl, Oettingen u. a.). *Albrecht* und *Menge* weisen daraufhin, dass man bei Fällen, bei denen eine Endometriose erst im Entstehen ist, „oft nur einen kleinen, fast punktförmigen Herd" sieht. In fortgeschrittenen Fällen finden sich Teercysten der verschiedensten Größe als blutgefüllte Cysten auf einem Ovarium, manchmal auch auf beiden. In anderen Fällen kann eine umschriebene Wucherung als einzelner Herd in Erscheinung treten, es finden sich aber öfter mehrere isoliert liegende oder zusammenfließende Herde. Der Sitz der Adenosis ist an der Oberfläche, in der Rindenschicht, mitten im Ovar, manchmal bis tief ins Mesovarium reichend. Welches nun der primäre Herd ist, darüber bestehen noch große Unklarheiten *(Robert Meyer)*. Sie sind oft kombiniert mit anderen Endometriosen, besonders mit Herden, die intraperitoneal liegen, weniger mit solchen der Leistengegend *(Robert Meyer)*. Zu starken Verwachsungen mit den Beckenorganen, mit dem Darm, der in der Nähe liegt, kommt es, wenn die Ovarialhämatome platzen *(Sampson)*. Wie oben schon erwähnt, ist bei Teercysten tragenden Ovarien oft oder meistens das Cavum Douglasii oder manchmal auch der Darm befallen. Hier ist es nun Sampson aufgefallen, daß bei manchen seiner Fälle die Teercysten am linken Ovarium mit endometrioiden Herden am Sigmoid und Rectum, die Schokoladecysten des rechten Ovars mit Endometriosen am Blinddarm kombiniert waren, wobei natürlich letztere Lokalisation eine Stütze im Beweis seiner Implantationstheorie war.

Das **Lig. sacro-uterinum** ist seltener befallen. Man findet bohnen- bis nussgroße, meist isoliert liegende Knoten in einigem Abstand vom

Uterus. Sie entstehen meist durch sekundäre Einwucherung vom Septum rectovaginale her *(Robert Meyer)*. Befunde sind mitgeteilt von *Cullen, Sampson u. a.*

Am **Lig. latum** liegen die endometrioiden Herde entweder oberflächlich oder zwischen den beiden Blättern intraligamentär. Die intraligamentäre Lage ist sehr selten. Bei ihr kommt es nicht zu einem Auseinanderdehnen der Blätter, sondern zu einer diffusen Durchwachsung. Die Wucherungen, die oft sekundär *(Robert Meyer)* in und auf dem Band entstehen, kommen meist kombiniert oberflächlich und intraligamentär vor. Manche Herde treten scheinbar unabhängig vom Uterus auf. In diesen Fällen sieht *R. Meyer* den Ausgangspunkt im Tubenepithel. Oft treten die Wucherungen zusammen mit anderen des Beckenbindegewebes auf. Auch die Ureteren können mit einbezogen sein. Die Unterscheidung in oberflächliche und intraligamentär liegende Herde will *R. Meyer* deshalb bestehen lassen, weil intraligamentär eingeborene Teile vielleicht eine Möglichkeit der Herkunft dieser Herde erklären könnten.

Selten befallen ist das **Lig. ovarii proprium.** *R. Meyer* glaubt, daß die Adenomyosis dieses Bandes sich bis in die Nähe des Mesovariums ausbreitet und vielleicht noch Ausläufer in dasselbe schickt.

Die Endometriosen des **Lig. rotundum** teilt man topographisch ein in solche, die ihren Sitz am intraperitonealen Teil des Bandes haben, und in die übrigen, die extraperitoneal in der **Inguinalgegend** und in den **großen Labien** sitzen. Die Herde kommen überall vor, vom Anfang des Bandes am Uterus dicht unterhalb der Einmündung der Tuben an bis zum Ende, das, nachdem das Band unter dem Peritoneum durchgezogen und durch den Leistenkanal getreten ist, sich im Fettpolster der großen Labien verliert. Der extrapelvine, inguinale Teil ist häufiger befallen. Die Wucherung ist diffus oder knotenförmig. Beim intraperitonealen Teil sitzt die Wucherung an der Oberfläche, oft vom Uterus aus auf die Bänder gewachsen, und kommt oft zusammen mit solcher des Beckenbindegewebes oder des Uterus vor. Die extraperitonealen Knoten können zunächst einmal am Lig. rotundum allein vorkommen, dann Leistenbeuge und Lig. rot. zusammen befallen und schließlich isoliert in der Leistenbeuge auftreten, wobei sie bis pflaumengroß sein können. Die Knoten können dabei in dem Bande selbst liegen, dem Bande anliegen, manchmal auch das Band umwachsen *(R. Meyer, Sampson, Lauche)*. Auch in den **Labien** können die Knoten sowohl völlig abgeschlossen, als auch im Zusammenhang mit dem Band vorkommen.

Eine eindeutige Lokalisation der Endometriosen in der **Vagina** allein ist selten. Meistens sind die der Vagina anliegenden Teile mitbefallen, also das **Spatium** rectovaginale, rectocervicale und sehr selten das Gewebe zwischen Vagina und Blase, zwischen Uterus und Blase. Die Vorderwand der Vagina und das angrenzende Gewebe werden überhaupt selten befallen. Das erklärt sich daraus, daß die Excavatio vesicouterina

sowohl gegen einzelne Endmetriosenherde als auch gegen Einwucherung von den selteneren an der Vorderfläche des Uterus lokalisierten Herden her geschützt ist. Auch sind im Septum vesicocervicale nach *R. Meyer* weniger embryonale Cölomepithelreste zu finden. Die Wucherung selbst kann lokalisiert sein entweder nur in der **Blasenwand,** ausgehend von der Blasenschleimhaut, oder in der Blasenwand und der peritonealen Oberfläche der Excavatio vesicouterina oder auf der Uterusoberfläche allein, ausgehend von einer der beiden letzteren. All der Fälle dieser Lokalisation sind sehr wenige. *(Mestiz, Keene* und *Norris, R. Meyer, Ottow, Whitehouse).* Viel häufiger sind die Befunde an der Hinterwand des Uterus und der Vagina, wobei die Ausdehnung so verschieden ist, daß eine topographische Einteilung in eine Adenosis rectovaginalis und rectocervicalis nicht für alle Fälle möglich ist. Meist wuchern die Endometriosen vom Douglas nach unten in die Vaginalwand oder in die Portio oder in beide zusammen. Der Uterus und das Rectum werden erst sekundär befallen *(R. Meyer).* Natürlich können beide auch zu gleicher Zeit vom Douglas befallen werden, sodaß eine Adenosis recto-cervico-vaginalis (Fall von *Schindler* u. a.) entsteht. Wenn sich dabei Adhäsionen zwischen Corpus uteri und Rectum befinden, so ist manchmal das Corpus uteri mitbefallen, aber nicht dadurch, daß die Endometriose von der Cervix in das Corpus wucherte *(R. Meyer).* In Fällen besteht also eine Endometriose zugleich in der Cervix und im Corpus, ohne daß beide miteinander in Verbindung ständen. Man wird also in den meisten Fällen einer Adenosis fornicalis auch die angrenzenden Gewebe mitbefallen finden, sodaß die Lokalisation an der Scheidenhinterwand und im Fornix noch mit unter den Namen einer Adenosis rectogenitalis gerechnet werden kann, obwohl es auch Fälle gibt, bei denen die Wucherung isoliert, ohne Zusammenhang mit den anderen Organen, im Fornix oder an der hinteren Vaginalwand sitzt.

Heineberg teilt die Adenosis des rectovaginalen Septums nach therapeutischen Gesichtspunkten ein:

1. Kleine Tumoren, die in der hinteren oberen Vaginalwand sitzen, die das Rectum frei lassen, oft völlig isoliert und mit der Scheidenwand frei beweglich sind, Neigung zu Einwuchungen in die Lig. sacrouterina und lata zeigen und kleinere kugelige bis größere unregelmäßige Gestalt mit Knoten verschiedenster Größe auf der Oberfläche zeigen.
2. Eine andere Gruppe der Endometriose bleibt immer noch auf den Douglas beschränkt und befällt die hintere Vaginalwand, supravaginalen Teil der Cervix und Vorderwand des Rectums, mit der die Vagina fest verwächst. Auch *Cullen* unterscheidet aus denselben Gründen eine solche Gruppe.
3. Zu einer weiteren Gruppe von endometrioiden Wucherungen zählt er solche, die Cervix, Vagina und Rectum befallen, ins Lig. latum eindringen, die Ureter komprimieren und das ganze Beckenbindegewebe

infiltrieren können. Das Rectum wird dabei oft ringförmig verengert. Die rectovaginale Wand ist der häufigste Sitz der extraperitonealen Endometriosen. *Polster* fand bei 1000 Fällen von Endometriose an den Ovarien, Tuben und Uterusbändern 34 Leisten-, 36 Narbenwucherungen, 90 im Septum rectovaginale, nur 5 im Septum vesicovaginale, dazu noch 30 Nabel- und 80 Darmwucherungen. *King* fand unter 122 Fällen 52 der Rectovaginalwand, 28 des Peritoneums, 23 des Ovars, 17 des Uterus, 4 der Tube. Andere Fälle sind beschrieben von Cullen, Sampson, R. Meyer, Albrecht, Shaw-Addis, Goldstine und Fogelson, Schickele, Maczewski, Dietlein, Meigs, Lockeyer, Smith, Freund u. a.

In der **Vagina** selbst können die Herde lokalisiert sein im Fornix, oberen, mittleren und unteren Drittel. Die Lokalisation im Fornix und ihre Kombinationen sind die häufigsten. In den meisten Fällen ist dabei das hintere Scheidengewölbe befallen, während im vorderen die Wucherungen sich viel weniger demonstrieren *(Ubermuth, Schoch)*. *Starr-Judd* sah die Lokalisation im rechten Scheidengewölbe. Die Zahl der Fälle, bei denen das Scheidengewölbe isoliert befallen war, ist nicht anzugeben, da im Schrifttum die genaue Lokalisation oft nicht herauszulesen ist; aber es ist sicher, daß diese Fälle bei weitem die wenigeren sind. Die Endometriosen des Scheidengewölbes zeigen sich in Gestalt eines Infiltrates

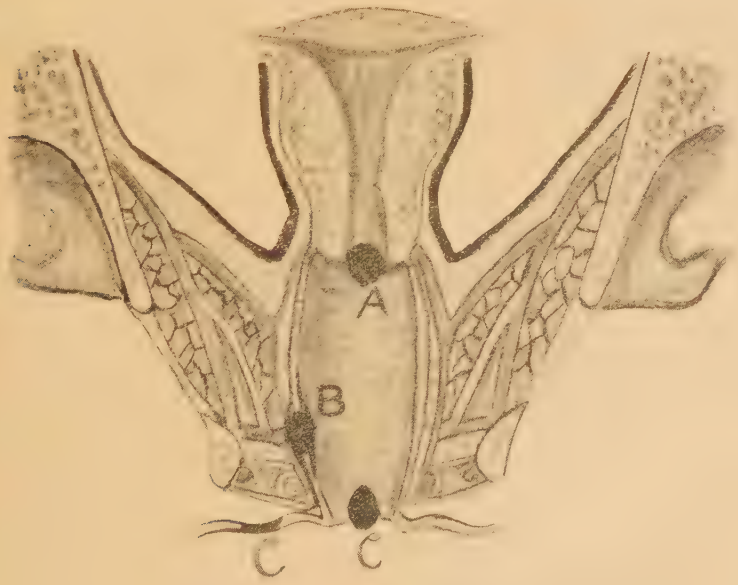

Zeichnung nach Corning-Drappier-Heim.
A Gewöhnliche Lokalisation, B Fall von Heim, C Fälle von Neuweiler und Palmer.

oder sind knotig, polypenartig, pilzförmig *(Pick. Lisowetzki)*. Die Größe ist sehr verschieden: erbsen-, bohnen-, haselnuß-, walnuß-, kirsch-, pflaumen-, taubenei- hühnerei-, entenei-, apfel-, orangengross etc. *Pick* beschreibt einen Fall, bei dem zugleich eine Adenomyosis der Leistengegend bestand. Im **unteren Drittel** der Vagina wird die Häufigkeit des Vorkommens ganz selten. Bekannt sind die Fälle von Neuweiler, Palmer, R. Meyer. Dazu kommt noch ein Fall, den Heim 1931 veröffentlicht hat: 2 cm oberhalb des Hymenalsaumes befindet sich ein Tumor, der anscheinend primär entstanden und in die Scheide durchgebrochen ist. Auch am **Scheidentrichter** (nach Totalexstirpation) kann Endometriose vorkommen, wie ein Fall von *Halfer* zeigt.

In **Lymphknoten des Beckens** und der **Inguinalgegend** wurden endometrioide Wucherungen von *Halban. Mestiz. Schindler* beschrieben. *Tomson* beobachtete einen Fall, bei dem eine in der Excavatio recto-uterina sitzende Endometriose Lymphdrüsenmetastasen entlang der Aorta zeigte.

Von den Herden am **Darm** ist das Sigmoid am häufigsten befallen, es folgen Appendix und unteres Ileum. Das Rectum ist meistens mit dem Septum recto-genitale befallen. In Fällen mit beginnender Ausbreitung findet man kleine hämorrhagische Zysten und Knoten auf der Serosa, bei anderen Herden kann die Beziehung zur Serosa auch fehlen. Reichlicher liegen die Herde in der Subserosa und Submucosa, weniger in der Muskulatur. In fortgeschrittenen Fällen kommt es zu umschriebener Verdickung des Darms mit Stenose und bei starker Ausbreitung wird die innere Darmwand polypenartig ins Lumen vorgestülpt. Verwachsungen sind sehr häufig, können aber auch fehlen. Auch können die Wucherungen mit solchen an anderen Stellen kombiniert sein z. B. am Mesenterium. Fälle von Darmwucherung sind beschrieben von *Sampson, R. Meyer, Schwarz-Crossen, Huefer, Polster, Cullen, Lauche, Semb u. a.*

Völlig isoliert stehen die Herde am **Nabel.** Dort zeigen sich die Endometriosen als oberflächliche, harte etwa taubeneigroßen Knoten, die meist mit der Haut verwachsen sind. Manchmal besteht gleichzeitig noch eine Nabelhernie. Teerzysten des Ovars bei Nabeladomynosis sind bis jetzt noch nicht gefunden worden.

Die Adenomyosis in **Laparotomienarben** besteht in derben, nicht scharf begrenzten Knoten, die in der ganzen Bauchwand, über der Faszie, unter der Faszie liegen können. Oft zeigen sie Verwachsungen mit dem Uterus, besonders wenn dieser ventrofixiert wurde, oder es besteht nur eine dünne Verbindung zwischen beiden. In anderen Fällen kommen Verwachsungen mit Tuben, Adnexstümpfen und mit dem Netz vor. Auch können die Wucherungen ganz isoliert bei unversehrtem Genitale vorkommen.

Am **Perineum** sind die Endometriosen sehr selten. Sie entstehen dort

in Dammrißnarben in verschiedenster Größe (*Neuweilers* Fall zeigte hühnereigroße Wucherungen). Sonst sind nur sehr wenig Fälle bekannt *(Palmer* und *Schickele).*

Die **Koinzidenz** von **Adonis externa** und **interna** ist sehr selten. *Heim. Kitai. Szenes* betonen, daß bei der Adenosis interna immer die ektopischen Wucherungen fehlen und daß bei einer Adenosis externa nur selten einmal eine Schleimhautadenomyosis vorkommt. *R. Meyer* sah bei 5 Fällen von perimetraner Adenosis keine endometrane. *Derichsweiler* berichtet über einen Fall, bei dem eine externa und interna zusammen vorkamen, betont aber, daß dies eine Seltenheit sei. *Lewinski* dagegen behauptet, in der Hälfte der Fälle von Adenomyosis externa auch eine interna gesehen zu haben.

Schereschewski. Lauche. Polster haben ebenfalls solche Fälle beschrieben. *Frankl* dagegen sah bei 110 Fällen von interna niemals eine externa und bei 8 Fällen von externa niemals eine interna.

Histologisches Bild.

Vom pathologisch-anatomischen Standpunkt aus ist die Adenomyosis eine besondere Form der Epithelheterotopie, die dazu neigt endophytisch zu wachsen, weder zur entzündlichen oder regenenativen Hyperplasie noch zu den blastomatösen Gebilden gehört, sondern eine Mittelstellung zwischen beiden einnimmt *(Albrecht).* Als „uterusschleimhautähnlich" ist das mikroskopische Bild dieser Wucherung oft beschrieben worden; man wird also alle charakteristischen Merkmale der Schleimhaut der Gebärmutter auch auf einem Schnitt durch endometrioide Gewebe finden müssen, wobei die Beteiligung der einzelnen Gewebe verschiedentlich in den Vordergrund rücken kann. Nach *R. Meyer* ist die Adenosis externa Uterusschleimhaut am meisten ähnlich in der praegraviden Phase. Der histologische Schnitt zeigt Drüsen und Drüsenschläuche, tubulusartige Gebilde, deren Epithel kubisch bis hochzylindrisch sein kann. Diese Drüsen können zystisch erweitert und dann mit Blutungen ausgefüllt werden, wobei in manchen Zysten das Epithel durch die Blutung abgehoben werden kann. Kleinere Zysten zeigen meist hohes zylindrisches Epithel, während die größeren mehr abgeplattetes, flacheres enthalten. Oft ist auch keine Epithelauskleidung mehr zu sehen; an ihre Stelle ist eine Lage von grossen pigmenthaltigen Zellen getreten, die *Sampson* „endotheliale Leukozyten", *Crossen-Schwarz* „mononucleäre Wanderzellen" bezeichnet. Die Zystenwand kann auch in hyalinfibröses Bindegewebe umgewandelt werden und dann mit jenen pigmenthaltigen Zellen versehen an Bilder erinnern, die dem Corpus luteum ähneln. Diese Bildungen nun, Drüsen, Drüsenschläuche und Zysten, sind von rund- bis spindelkernigem Bindegewebe umgeben, das an manchen Stellen dem

Stroma des Endometriums gleicht und Reste frischer und alter Blutungen aufweisen kann. Die Drüsenschläuche sind ins Bindegewebe und die Muskulatur gewuchert, wobei dann das Bindegewebe und die Muskulatur gleichzeitig hyperplasiert sind.
Die Hauptkennzeichen sind also Drüsenepithel, Stroma und Muskulatur. Dazu wurden noch elastische Fasern, sympathische Ganglienzellen beobachtet. Die Umwandlung in Decidua ist selten. Beschrieben wurde sie von *Freund, Lynch, Winestine, Ulesko-Stroganowa, de Snoo, Walz* und *Frank*. Sie kommt nicht so häufig vor, weil eine Gravidität bei ektopischer Wucherung selten vorkommt. Deciduale Umwandlung ohne Gravidität ist nur sehr wenig bekannt. *Schiller* beschreibt mehrere Fälle dieser Art, ebenso *Loeb*.

1. Adenomyosis cervicalis, retrocervicalis, vaginalis, retrovaginalis, fornicalis usw.

Auf dem makroskopischen Schnitt ist das Tumorgewebe hart, derb, narbig, fibrös, weißlich, entzündlich. *Pick* beschreibt eine grauliche, leicht gefaserte Grundsubstanz mit weißlichen Zügen in Form einer netzförmigen Anordnung. *Hinterstoisser* findet teils fibromatöses, teils myomatöses Gewebe. Einzelne Zysten sind oft schon erkennbar. *Cullen, Lauche, Hinterstoisser* sahen zystische Hohlräume, die gegen die Schleimhaut von Vagina und Rectum zu lagen und mit dunkelroten, teerartigen Massen gefüllt waren. Oft sieht man auch gelbe bis rötlich-braune Pigmentflecke *(Pfannenstiel, Pick* u. a.). Meist beobachtet man diffuses Übergehen in die befallenen Organe, oft strahlenförmiges Einwachsen in Uterus-, Rectal und Vaginalwand. In einem Falle von *Füth* sah die Uterusrückwand wie angenagt, angefressen aus. Mikroskopisch ist das Bild manchmal so uterusschleimhautähnlich, daß es kaum von der Adenomyosis interna unterschieden werden kann. Andererseits jedoch ist der Bau der Uterusschleimhaut oft nur angedeutet. Hiefür gibt *R. Meyer* die Erklärung: die Ernährungsverhältnisse sind hier ungünstiger als am Uterus, Ovar und in der Bauchhöhle. Außerdem hindert narbig-sklerotisches retrocervicales Bindegewebe die Bildung der richtigen Formen. *Albrecht* läßt die Identität der Wucherungen mit der Adenosis interna nur für das Zentrum der Epithelheterotopie zu. In dem derbfaserigen Grundgewebe sieht man Zysten und Drüsen, die netzartig angeordnet, oft in Inseln zusammenliegen und von zytogenem Stroma umgeben sind. In der Tiefe liegen die Drüsen mehr dicht, an der Oberfläche mehr isoliert *(Pick, Meyer, Albrecht* u. a.*)*. Meist liegen sie in bestimmter regelmäßiger Anordnung, folgen scheinbar Gewebsinterstitien, die die Drüsen abteilen. Die Drüsenschläuche verlaufen gerade oder bogenförmig, stehen miteinander in Verbindung. Auf

dem Schnitt längsgetroffene Drüsenschläuche zeigen Verästelung. Häufig sieht man am Ende eine ampullenartige Erweiterung. Diese Ampullen sind teilweise oval, rund oder zeigen eine unregelmäßige Gestalt beider Formen; meist jedoch sind sie halbmondförmig, eine Form, die durch den Widerstand des Gewebes bedingt ist. An ihrer Konkavität haben diese halbmondförmigen Gebilde reichlich zytogenes Stroma, hohes zylindrisches Epithel, während die Konvexität plattes Epithel trägt. In den Boden der Ampullen münden verschlungene Kanäle und Schläuche. Die Drüsen selbst können im Zustand der Ruhe sein, aber auch Hyperplasie und Hypertrophie, Proliferations- und Sekretionsvorgänge, dem Phasenwechsel der Uterusschleimhaut entsprechend, zeigen. Oft liegen im Drüsenlumen Reste früherer Blutungen, Leukozyten, Lymphozyten, abgestoßene Epithelien, manchmal Pigmentzellen oder hyalinartige Massen, Detritus. Wenn der Inhalt nicht blutig ist, findet man auch Schleim, jedoch nur in größeren Drüsen.

Das **Epithel** ist einschichtig, zylindrisch, gleich hoch. In der Konvexität der Ampullen und in Randpartien, in vielen Zysten, kubisch bis platt. Das Plasma ist durchsichtig, die Kerne liegen oft in den basalen Zellschichten. Flimmerepithel wird selten gefunden. Bei Verwachsungen sieht man das Plattenepithel der Serosa in flaches, kubisches Epithel oder in Zylinderzellen übergehen.

Zytogenes Stroma umgibt die Drüsenschläuche in ihrem Verlauf. Am stärksten ist es an der Konkavität der Ampullen und in größeren Drüseninseln zu sehen. Nach der Serosaseite zu kann es ganz fehlen oder aber nur in geringem Maße vorhanden sein, wenn man dort nicht größere Gewebsinseln findet. Ganz fehlen kann es auch in der Umgebung kleinerer isoliert liegender Drüsen. Daß Stroma allein vorkommt, wird von manchen Autoren beschrieben. *R. Meyer* will aber diese Behauptung eingeschränkt wissen, indem er sagt, daß das Stroma die Drüsenschläuche nur um weniges überragt, und dann im Schnitt allein getroffen werden kann. Deshalb müßten zu dieser Feststellung des Alleinvorkommens von Stroma Serienschnitte angelegt werden. Im Stroma finden sich oft Blutungsherde, blutgefüllte Kapillaren, braunpigmenthaltige Flecken, Leukozyten und Lymphozyten. Oft ragt es in das Lumen der Ampullen vor und bildet so Papillen, die selbst wieder Einstülpungen tragen können.

Immer findet sich Wucherung von **glatter Muskulatur** und fibrillärem Bindegewebe. Damit die endometrioide Wucherung vordringen kann, braucht sie lockeres Gewebe, das durch die Entzündung geschaffen oder bedingt wird *(R. Meyer)*. Muskulatur und Bindegewebe reagieren darauf mit mehr oder weniger starker Hypertrophie. Statt des ursprünglich lockeren Bindegewebes findet man dann später je nach dem Grad der Entzündung, dem Alter der Wucherung und dem Alter der Patientin verschieden stark gequollene Fibrillen und Hyalinisierung. Die Musku-

latur steht bezüglich ihrer Anordnung in keiner Beziehung zu den Drüsen. Auch ihre Wucherung kann verschiedene Grade aufweisen: dicht, weniger dicht, hyperplastisch, in mannigfachster Ausdehnung. So findet man in der Cervix mäßige Wucherungen und Hyperplasie. Auch die Vaginalmuskulatur hat nur geringe Neigung für diese Vorgänge.
Elastische Fasern fand *Albrecht* in den Randpartien der zelligen Herde. Sie zeigten sich besonders in der Nähe großer Gefäße und sahen aus wie Fäden, lagen dicht gedrängt und waren verfilzt und gequollen. Nach *R. Meyer* gehören sie der Adventitia der Gefäße an und sind an der Wucherung nicht beteiligt.
Baer hat einmal **sympathische Ganglienzellen** gefunden.
Deciduale Veränderungen sieht man selten. *Freund, Lahm, Ulesko-Stroganowa* u. a. haben sie beschrieben.
Die Schleimhaut benachbarter Organe kann von der Adenomyosis recto-cervico-vaginalis befallen werden: also die Schleimhaut der Vagina, des Rectums und der Cervix. Dann entstehen Polypen, Zysten, Fisteln, Ulcerationen.
Die **Adenomyosis fornicalis** zeigt auf der weißen Schnittfläche ein körniges Gefüge, wobei einzelne Körnchen und Erhabenheiten eine blaugelbliche Farbe haben *(Pick)*. Das Gewebe ist teils fibromatös, teils drüsig *(Hinterstoisser)*, in der Tiefe sind die Wucherungen zahlreicher *(Pick, Heim, u. a.)*.
Mikroskopisch hat man den Eindruck stark hyperplastischer Uterusschleimhaut *(Hinterstoisser, Füth)*. *Goßmann* beschreibt das Aussehen „wie Uterusmuskularis" und „fibromuskuläres Gewebe". *Schulz* sieht die Drüsen wie „Uterusdrüsen" an. *Wagner* denkt an „deziduomartiges" Aussehen. Die Drüsen haben verschiedene Verlaufsrichtung. Man sieht Endkolben, Zysten, Ampullen. Jedoch sind Korkzieher- und Doppelsägeformen, wie sie bei entzündlicher Wucherung in Corpusdrüsen gefunden werden, nicht vorhanden. *Frankl, Stefanczik* vergleichen sie mit Corpusdrüsen, *Schereschewski* erinnern sie an das Drüsenepithel der Gebärmutter. Das Epithel ist niedrig-zylindrisch, einschichtig. Plattes Epithel findet man am konvexen Teil der halbmondförmigen Ampullen. Flimmerepithel sahen *Hinterstoisser, Schulz, Wolff, Nyström* (2 mal). Das Scheidenepithel kann intakt bleiben. In anderen Fällen ist es mitergriffen und es sind Polypen oder Fisteln entstanden. Übergang ins Scheidenepithel beschreiben *Kleinhans, Mestiz*.
Stroma umgibt die Drüsen, kann jedoch auch bei den kleineren fehlen *(Füth, Schulz)*. In ihm liegen blutgefüllte, dilatierte Kapillaren *(Pick)*, sonst findet man auch hier die allgemeinen Veränderungen.
Die **Muskulatur** erscheint in Bündeln angeordnet, sich in verschiedener Richtung durchflechtend. Bei *Herff* und *Itai* zeigte sie sich in schmalen Schichten, in denen die Herde lagen.
Elastische Fasern fand Schulz. **Deziduale Veränderungen** be-

obachteten *Wagner, Freund, Lauche, Ulesko-Stroganova, Schereschewski.* **Maligne Degeneration** ist von *Wagner* beschrieben worden. **Kombinationen** mit einem myomatösen Uterus sah *Hinterstoisser*, mit Ovarialhämatomen *Koerner* und *Lauche* (2 mal).

2. Adenomyosis an der Uterusrückwand.

Hier findet man in oder auf der Serosa kleine Gebilde, Zysten. Man sieht niedriges, zylindrisches, plattes und kubisches Epithel, Muskulatur und Stroma. Von der Oberfläche aus gehen Einstülpungen als einfache oder verzweigte Drüsenschläuche mit niedrigem, kubischem Epithel. Sie sind umgeben von Bindegewebe, das zellreich oder zellarm, aber faserreich sein kann. Ergreift die Wucherung die Muskulatur, dann erstrecken sich die Drüsenschläuche von Stroma umgeben in die Muskulatur. Es können nur die äußeren Wandschichten ergriffen sein, aber die Wucherung kann auch tiefer gehen. Oft findet man gleichzeitig Teerzysten im Ovarium *(Sampson, Cullen, Meyer).*

3. Adenomyosis des Ovariums.

Hier haben die Wucherungen ausgesprochen endometrioiden Charakter, wenn sie in kleineren Herden bestehen; sonst sieht man alle Übergänge bis zu den makroskopisch sichtbaren Teerzysten. Man findet also endometrioides Gewebe, Zysten aller Größen, von denen die kleineren noch Epithel tragen und die größeren Blutungen enthalten. Dazu kommen noch entzündliche Erscheinungen, die zu Granulationen und Narbenbildung in der Wand führen. Die Oberflächenherde die außer hier nur noch in der Vagina so gut ausgebildet sind, zeigen Adhäsionsmembranen. Einzelne Drüsenschläuche stehen in der Verbindung mit der Oberfläche, haben noch kein oder nur wenig Stroma. Diese haben nicht den typisch endometrioiden Charakter. Erst in der Tiefe sieht man größere Herde, die nun charakteristische endometrioide Bildungen zeigen: Drüsen mit zytogenem Stroma, das Blut und mit Blutpigment gefüllte Zellen enthält. Selten sieht man Muskulatur. Die Wucherungen können menstruelle Vorgänge mitmachen und zeigen dann die verschiedenen Phasen, schließlich Abstoßung und Blutung. Durch diese Blutung entstehen kleine Hämatome, die bei größerer Ausdehnung zu Teerzysten werden. Deshalb findet sich in Teerzysten zuweilen noch endometrioides Gewebe. Die Teerzystenwand zeigt manchmal noch kleine Inseln endometrioiden Charakters oder enthält einzelne Drüsenschläuche. Die Wand größerer Zysten besteht oft nur mehr aus platten Epithelzellen, die selten einmal Flimmern tragen können. Manche Bezirke sind epithelfrei, andere Stellen

zeigen verschiedene Stadien der Entzündung, Narben- und Granulationsgewebe. Die Zysten enthalten frisches oder altes Blut, Leukozyten, Epithelien, Riesenzellen, Pigmentzellen, Blutpigment, desquamiertes Epithel. Andere Zysten sind aufgebrochen und ihr Epithel ist aus ihnen herausgetreten.

Deziduale Veränderungen sind bis jetzt noch nicht gefunden worden, ebenso noch keine gleichzeitige Ovarialgravidität, obwohl man ihre Entstehung auf endometrioiden Herden für möglich halten kann.

4. Adenosis der Blase.

Bei der endometrioiden Form, bei der die Herde auf dem Peritoneum, das die Blase überzieht, sitzen, sieht man Drüsenschläuche, Zysten, Stroma. Bei den anderen Formen sind Schleimdrüsen, Becherzellen nach Art der Darm- und Rectaldrüsen beschrieben worden. Nach *R. Meyer* gehören diese Drüsen zur Blasenschleimhaut. Zysten und Lichtungen der endometrioiden Wucherungen stehen durch Verbindungsgänge mit der Blasenhöhle in Zusammenhang. In diesen Gängen findet man Blasenepithel, Übergangsepithel, dessen oberste Schicht aus Schleimzellen besteht. Von den Verbindungsgängen zweigen kleinere Gänge ab, die bis zu anderen endometrioiden Wucherungen führen. Das Epithel dieser kleineren Gänge trägt aber nur Schleimzellen, die einreihig angeordnet und hochzylindrisch sind. Unter diesen Schleimzellen kommt dann keine Epithellage mehr. *Robert Meyer* hält es für wahrscheinlich, daß das Epithel in die Zysten hineinwuchert, nachdem diese zuerst geplatzt sind. Die **Muskulatur** findet man in hypertrophischen Zustand.

5. Adenosis des Darms.

Diese Herde sind von der Oberfläche her in die Darmwand eingedrungen, sie reichen mehr oder weniger tief in die Muskulatur, manchmal in die Schleimhaut (Robert Meyer beschreibt einen Fall, bei dem die Schleimhaut ulceriert war), seltener in die Lymphknoten und Gefäße. Man findet derbschwieliges Gewebe mit Zysten, die mit geronnem Blut gefüllt sind. Die Herde bieten das typische Endometriumbild wie die übrigen intraperitonealen Wucherungen. Endometrioide Inseln liegen in der Submukosa und Subserosa, wo sie sich besser ausbreiten können: man sieht zystische Bildungen, oft halbmondförmig, deren Dach gegen das Darmlumen vorspringt. Die Konkavität, die auch hier stromareich ist, zeigt gegen die Muskulatur. Hier münden die Drüsen. Gestalt und Menge des Stromas wechseln, die Muskulatur zeigt Hyperplasie. Manchmal sieht man Entzündungserscheinungen.

6. Adenosis am Lig. rot., in der Leistengegend und an der Vulva.

Die Inguinalherde stehen meist in Beziehung zum Lig. rotundum; sie können in das Band hineingewuchert sein oder es umwuchert haben.

Makroskopisch sieht man fibröses, derbes, weißes Gewebe, das verschieden große Zysten enthält, deren Inhalt aus Blutpigment besteht. Dieses Gewebe kann ins Lig. rot. oder ins Fettgewebe der Gegend übergehen.

Mikroskopisch erscheinen Drüsen, Drüsenschläuche, die in Ampullenböden münden. Das Stroma kann sehr reichlich sein. Muskelwucherung findet sich nur, wenn das Lig. rot. ergriffen ist. Sehr selten ist Muskulatur des Cremaster internus *(R. Meyer)*. Menstruelle Beteiligung ist beobachtet.

Auch die Wucherungen an der **Vulva** zeigen typisches endometrioides Gewebe, von Recklinghausen'sche Ampullen mit Drüseneinmündung, Drüseninseln mit Stroma. Die Drüsen stehen manchmal mit der Haut in epithelialer Verbindung. Mehr nach der Oberfläche zu gelegene Zysten, die ganz groß sein können, enthalten Blut, abgestoßene Epithelien etc. Auch Stromablutungen werden gefunden. Weiter sieht man noch Fettgewebe, in der Tiefe quergestreifte, glatte Muskulatur, die noch wenig an der Wucherung beteiligt ist, und Nervenverzweigungen.
Endometrioide Herde am **Damm** haben Zysten mit Plattenepithel *(Palmer)*, auch glatte Muskulatur *(Neuweiler)*.

7. Adenosis des Nabels.

Makroskopisch zeigen diese Herde derbes Gewebe mit Hämorrhagien, verschiedene große blutgefüllte oder teerige Zysten.
Mikroskopisch findet man zystisch erweiterte Drüsen, Blutungen und Pigment. Ampullen sind mehrmals beobachtet. Glatte Muskulatur fehlt häufig, ist jedoch auch schon mehrere Male gefunden worden. Das Stroma, das Blutungen enthält, umgibt nicht immer die Schläuche. Schweißdrüsen, die gelegentlich von Autoren gefunden wurden, werden von *Robert Meyer* angezweifelt, zum mindest der Beachtung empfohlen. Auch deziduale Gewebsumwandlung sei vorsichtig zu beurteilen. Ob karzinomatöse Entartung vorkommt, ist nicht bestimmt.

8. Adenosis in Laparotomienarben.

Die knotenförmigen Herde dieser Lokalisation zeigen auf dem Schnitt makroskopisch erkennbares, derbes, stark fibrös wucherndes Gewebe. Darin liegen Zysten mit blutig-teerigem Inhalt.
Mikroskopisch erkennt man diffus zerstreute, zystisch erweiterte Drüsen und Drüsenschläuche, die sich verzweigen. Nicht immer umgibt zytogenes Stroma drüsenartige Gebilde, aber dort wo es sie umgibt, zeigen sie typisch endometrioiden Bau. Das Epithel kleiner Drüsen ist zylindrisch, das der Zysten kubisch bis platt. Flimmern sind selten. In den Drüsen, Zysten und im Stroma finden sich Blut und Blutpigment. Selten besteht eine Kommunikation der Drüsen mit der Haut oder mit apokrinen Drüsen der Haut *(Robert Meyer)*. Hier und da sieht man Muskelwucherung.

Histiogenese der Adenosis externa.

A. Herkunft des Epithels.

1. Urnierentheorie.

Die erste Theorie über die Entstehung der Adenosis oder der „Adenomyome", wie man sie damals oft nannte, sah den Ausgangspunkt der Wucherungen in fetalen Organresten. 1896 stellte v. Recklinghausen seine Urnierentheorie auf, mit der er als erster die Herkunft der Adenosis aus der Urniere, dem Wolff'schen Körper, ableitete. Den Beweis für seine Theorie sah er 1. in der Ähnlichkeit der Wucherungen in Struktur und Anordnung mit dem Wolff'schen Körper (Ampullen, Hauptkanäle, kammartige Anordnung, Sammel-Sekretionsröhrchen, Pseudoglomeruli, Pigment, Flimmerepithel). 2. In der Lokalisation der Herde am Dorsum und Fundus des Uterus und in den Tubenwinkeln. Seine Theorie geriet bald ins Wanken, als *Koßmann, v. Franqué, Opitz, Lubarsch u. a.* den Zusammenhang der Wucherungen mit der Uterusschleimhaut und dem Tubenepithel fanden und darin nun den Ausgangspunkt sahen, außerdem die typischen Strukturbilder leugneten. *Robert Meyer* gab dann der Urnierentheorie den Todesstoß, indem er den Beweis lieferte, daß die Drüsenbilder und Formen niemals für Urnierenabstammung sprechen, sondern daß sie mechanisch bedingt sind, daß statische Wachstumsbedingungen die typischen Formen verursachen. Ihm schlossen sich *Frankl, Lauche, Tobler u. a.* an. Ebenso wurde die Lokalisation als zweiter Stützpunkt der Urnierentheorie für nicht begründet abgelehnt. *Albrecht* faßt das Ergebnis über die Forschung der Herkunft aus der Urniere dahin zusammen, daß er für eine mesonephrische Genese nur entwicklungstopographische Gründe zuläßt. Außerdem dürften aus der Struktur keine Rückschlüsse gezogen werden.

Für den Uterus kommt diese Enstehung nicht in Frage. Für das Lig. ovarii proprium ist wohl die Möglichkeit in Betracht gezogen worden *(R. Meyer, Sitzenfrey* und *Frankl)*, neuerdings jedoch erscheint sie fraglich. Das Lig. rotundum läßt für seinen intrapelvinen Teil niemals eine mesonephrische Herkunft zu, sondern höchstens eine vom Nachnierenblastem. Für den extrapelvinen Teil dieses Bandes kommt postfetale Serosawucherung in Frage.

Eine Entstehung aus dem Gartner'schen Gange kann man höchstens annehmen, wenn die Wucherung im Lig. latum oder in den seitlichen Abschnitten von Cervix und Vagina vorkommt. Aber auch hier bieten die Strukturbilder keinen Beweis.

Auch der Müller'sche Gang bietet nur in einer einzigen Möglichkeit die Herkunft der Wucherungen von ihm ableiten zu können: die Wucherung

müßte in der Medianlinie liegen. *Robert Meyer* u. a. haben Keimversprengungen im Uterus und in der Vagina festgestellt. Sie lagen alle hinten, oben und in der Medianlinie. Solche Epithelversprengungen in der Vagina stammen z. T. aus dem Müller'schen Gang, einzelne auch vom Coelomepithel. Aber auch hier können nur besondere entwicklungsgeschichtliche und topographische Bilder erklären, ob diese Auschaltungen wirklich vom Müller'schen Gang kommen.

2. Serosaepithelgenese.

Robert Meyer leitet die Herkunft aus dem Serosaepithel ab. Die Grundlage ist das Coelomepithel, der Ausgangspunkt das Serosaepithel, das unter dem Einfluß von entzündlichen Reizen die Fähigkeit hat, sich in Zylinderepithel umzuwandeln und schlauchförmig in die Tiefe zu wuchern. Bei chronischer Entzündung mit lymphozytärer Infiltration entsteht als Folge lebhafte Vermehrung feiner Bindegewebsfibrillen und Bildung eines zellreichen Granulationsgewebes. Dieses letztere drängt die Muskelbündel auseinander, dann dringen in dieses nachgiebige Gewebe die Epithelschläuche vor. Das zytogene Stroma, das man früher als Beweis für die paroophorale Abkunft der Drüsen angesehen hatte, ist Produkt der entzündlichen Reizung der infiltrierten Interstitien. Dieses Stroma entwickelt sich zuerst und zieht die Epithelschläuche nach. *Albrecht* läßt die Entzündung in vielen Fällen nur als auslösenden Faktor in Betracht kommen, weil das Stroma der Wucherungen zellreich sei, deziduale Reaktion zeige und in dieser Form nicht dem entzündlich bedingten Bindegewebe „mit Ausgang in Narbenbildung" entspräche. *Lauche* glaubt nicht an eine entzündliche Entstehung, weil die Endometriosen doch ein viel tiefer gehendes Wachstum zeigten und die Veränderungen der Struktur doch viel zu weitgehend seien. Ob aber das ausdifferenzierte Serosaepithel fähig ist eine so „weitgehende Metaplasie" einzugehen, halten *Lauche* und *Albrecht* für sehr fraglich.
Es könnte sich also um Metaplasie des ausdifferenzierten Serosaephithels oder um embryonale indifferent gebliebene Zellen handeln, die sich nun differenzieren und zur Wucherung Anlaß geben. Nach *Heim* kommen außer dieser Differenzierung noch konstitutionelle Faktoren und besonders hormonale Bedingungen in Frage. Peritoneum und Uterusschleimhaut entstammen demselben Keimblatt und alle Elemente eines Keimblattes besitzen die Fähigkeit zur Ausdifferenzierung aller in ihm gelegener Potenzen. Die Mutterzellen des Peritoneums haben in einzelnen Fällen die Fähigkeit behalten sich noch zu Uterusschleimhautdrüsen auszudifferenzieren. (*Fischel:* Differenzierungspotenz, die durch hormonalen Einfluß geweckt werden kann, es aber nicht braucht). *Meyer*, mit ihm *Josselin de Jong*, *Walz u. a.* sehen das heteroplastisch entwicklungsfähige Peritonealepithel als indifferent an, dabei besteht aber

noch eine gewisse heterotope Anlage, sodaß nicht jedes beliebige unausdifferenzierte Peritonealepithel endometrioid wuchern kann. *Halban* macht den Einwand, warum Pleura- und Perikardepithel, die ja auch Abkömmlinge des Coelomepithels sind, niemals diese Umwandlung erfahren. Viel mehr wird der Einwurf *Albrechts* „warum entstehen gerade endometrioide Wucherungen"? (auch v. Halban) zu einer vorsichtigen Stellungnahme zu der Serosaepithelgenese Anlaß geben (*Davis* stellt fest: *Frank* hat 1916 gezeigt, daß Zellen vom Endometrium der Ratte in die Brusthöhle der Ratte eingespritzt unter dem Einfluß injizierten Ovarialhormons endometrioide Bildungen zeigten).

Der Ausgangspunkt für die Serosaepithelgenese war, daß bei endometrioiden Wucherungen im Spatium retro-cervicale, in der Darmwand, am Nabel, in der Leistengegend und in Laparotomienarben der Übergang vom Serosaepithel in die Schlauchbildung einwandfrei nachgewiesen wurde. *(R. Meyer, Renisch, Lauche, Culler, Josselin de Jong).*

Für die Herde am Nabel hatte *R. Meyer* zuerst die angeborene Bereitschaft des Coelomepithels, das hier abnorm liegen bleibt und besonders geschützt ist, angenommen und daraus gefolgert, was am Nabel möglich ist, kann man auch für andere Stellen annehmen, d. h. an anderen Stellen kann ebenfalls undifferenziertes Coelomepithel zur Wucherung neigen. *Lauche* nahm für die Nabelherde die Herkunft aus liegengebliebenen Resten des physiologischen Nabelbruches an.

Für die Herde in der Leistengegend gibt es zwei Möglichkeiten: Entweder wuchert intraperitoneale Endometriose längs der Gefäße und wird durch Hernien extraperitonisiert, oder das Epithel des Prozessus vaginalis differenziert sich ortsungewöhnlich (R. Meyer).

Auch in Darmwandwucherungen und in Laparotomienarben ist der Übergang vom Serosaepithel in die Drüsenschläuche nachgewiesen *(Josselin de Jong, Meyer, Lauche).* Für Wucherungen in retrocervicalen Knoten haben *Sitzenfrey, Renich, Meyer* diesen Übergang nachgewiesen. Für einige Fälle hat man den Ausgang von Cervix- oder Vaginalepithel angenommen, weil das Drüsenlumen damit zusammenhing.

Nach *R. Meyer* entsteht also eine endometrioide Wucherung aus dem Serosaepithel, das sich in embryonaler Zeit aus dem Coelomepithel differenziert hat und das die Fähigkeit behalten hat, drüsenförmige, dem Endometrium sowohl in morphologischer als auch in funktioneller Hinsicht ähnelnde Gebilde durch Heteroplasie zu bilden. Entzündliche und hormonale Reize führen zur Metaplasie und bedingen, daß an verschiedenen Stellen des Genitales sich Epithel in die Muskulatur und ins Bindegewebe einstülpt und so zur Adenosis führt. Auch die Möglichkeit einer Verschleppung endometranen Gewebes aus der Gebärmutterschleimhaut in die Muskelinterstitien wird angenommen.

Eine inzwischen von *Tonkes* vertretene neuere Meinung, daß sich die Endometriosen aus dem Gewebe bilden, das im Embryonalleben das

Genitalsystem lieferte und das in undifferenziertem Sinne auch später noch anwesend und imstande ist, sich noch zu Endometrium zu differenzieren, wenn es von speziellen noch nicht ganz bekannten Reizen betroffen wird, ist doch im Grunde nicht viel anders als die Lehre von indifferentgebliebenen Coelomepithelzellen. Und wenn Tonkes an das Mesoderm denkt, dann besteht gegen seine Meinung erst recht der Einwand, warum sich die Wucherungen denn nicht an der Pleura oder gar am Herzbeutel entwickeln, die ja doch auch beide aus dem Mesoderm hervorgehen.

3. Herleitung vom Endothel der Lymphgefäße.

Für wenige Fälle hat man auch das Endothel der Lymphgefäße als Ausgangspunkt besonders der retrocervicalen Knoten angesehen *(Schiller, Sitzenfrey, Opitz)*. Aber diese Theorie erklärt auch nicht alle Fundorte.

4. Theorie von der lymphogenen Ausbreitung (Halban).

Diese Erklärung der Entstehung der Endometriosen sieht die Ursache in einer lymphogenen Ausbreitung und Metastasierung des endometrioiden Gewebes. „Hysteroadenosis metastatika" nennt Halban auf Grund seiner Hypothese die Adenosis externa. Bei dieser Ausbreitungsmöglichkeit durchbrechen Drüsen und Schläuche die Uterusmukosa, gehen zwischen Muskellamellen hindurch in die Lymphräume, in denen sie sich bis unter die Serosa ausbreiten können. Nachdem sie in die Lymphspalten eingewuchert sind, wandern sie weiter und werden nun fortgeschwemmt in die Organe, wo sie Metastasen bilden. Den Beweis für seine Theorie sieht v. Halban 1. in den Befunden an den regionären Lymphdrüsen: sie gleichen dem Aussehen und dem Bau der an anderen Körperstellen gefundenen Uterusdrüsenschläuche. (Schon *Ries, Wertheim*, der sie für Ca-Metastasen hielt, *Falkner, Borst, Kleinhans u. a.* haben diese Befunde beschrieben), 2. darin, daß die Befunde nur beim Weibe in den regionären Drüsen vorkommen, 3. in Analogien an den Halslymphdrüsen, in denen Einschlüsse von Speicheldrüsenalveolen beobachtet sind. Die Nabeladenosis glaubt er auf dem Lymphumwege über die Leistenbeuge entstanden, oder vielleicht doch durch Lymphbahnen in den Ligamenta vesico-umbilicalia übertragen. Für Narbenadenosis wird angenommen, daß das Narbengewebe die Lymphbahnen der Bauchdecken unterbricht und dann als Filter das Endometrium abfängt, das sich jetzt in der Narbe entwickeln kann.

Nach Halban's Theorie müßten also, wenn die Uterusdrüsen mitbefallen sind, wie dies bei fast allen stärkeren Graden von Adenosis der Fall ist, lymphatische Metastasen eintreten und damit eine Adenosis externa

im Becken oder sonst wo vorhanden sein. Dagegen betonen *Albrecht. R. Meyer. Polster u. a.*, daß man in den meisten Fällen von Adenosis interna, die dann oft noch in stärkerem Grade besteht, keine Adenosis externa findet. Außerdem ist sehr unklar, wie das endometrioide Gewebe in die Lymphgefäße gelangt *(R. Meyer)*. *Halban* glaubt, daß das Endothel dem Stroma keinen festen Widerstand entgegensetzt und so leicht Gelegenheit zum Einwuchern gibt, während *R. Meyer. Kitai. Sampson* nur eine polypöse Vorstülpung des Stromas bei Erhaltung des Endothels zugeben. Dann gibt Halban selbst zu, daß das wirklich typische und charakteristische Bild fehlt und nur in einem Fall Lauches gefunden wurde (Stroma, Blutpigment, uterindrüsenähnliche Hohlräume). *Robert Meyer* betont, daß die Unähnlichkeit, die sowohl funktionell wie morphologisch besteht, ein Beweis gegen die Theorie von Halban's ist. *Halban* erklärt die Unähnlichkeit mit dem besonderen Chemismus an diesem Ort, der eine Stromaentwicklung nicht zuläßt, wenn es sich um isolierte Lymphknotenherde handelt. Demgegenüber betont *R. Meyer*, daß von ihm und anderen reichlich entwickeltes Stroma in Lymphknoten gefunden worden sei. Es müßten außerdem die dem Darm und der Leistenbeuge benachbarten Herde in Lymphknoten ja auch kein ähnliches Bild zeigen. Auch die periphere Lage der Epithelbefunde in den Lymphknoten sind kein Beweis für die Theorie, weil sie nicht ein Beweis für embolische Entstehung sind, sondern im Gegenteil nur die Annahme bestätigen, daß es sich um Endothelumwandlung handelt *(Robert Meyer)*. *R. Meyer* hat schon früh darauf aufmerksam gemacht, daß eine solche Umwandlung des Lymphendothels in epitheliale Zellformen stattfindet, indem Abbaustoffe bei einer chronischen Entzündung einen Reiz setzen, der nun auslösende Ursache der Umwandlung ist. Es ist schwer vorzustellen, daß Uterusschleimhaut verschleppt werden kann und sich außerdem noch lebensfähig erhält, ein Vorwurf, der auch ein Hauptgrund gegen die Sampson'sche Implantationstheorie ist. *Fischel* weist daraufhin, daß die anatomischen Verhältnisse der Lymphgefäße gegen Halban's Theorie sprechen. *Heim* glaubt, daß eine Ausbreitung entlang den Muskelspalten und Gefäßbahnen infolge histolytischen Geschehens möglich sei. *Lauche* wirft den Gedanken auf, ob nicht vielleicht eine Anregung des indifferenten Gewebes durch embolische Metastasen möglich sei. *Sternberg* erklärt, daß die während der Menstruation geöffneten Lymphdrüsen losgerissene Uterusschleimhautteilchen aufnehmen können. Auch hier muß der Einwand von der Lebensfähigkeit der Endometriumstückchen gebracht werden. *Tonkes* hebt hervor, daß ja die bisher gefundenen Endometriosen noch niemals die Nabelhöhe überstiegen haben, was doch eigentlich nach Halban's Theorie möglich sein müßte, außerdem müßten die Leistenbeugenendometriosen viel häufiger sein als bisher beobachtet wurde, weil diese Gegend doch eine der ersten Lymphstationen des Uterus sei.

3. Sampson's Implantationstheorie.

(Theorie von der Entstehung durch retrograde Menstruation.)

Das Wesen der Sampson'schen Implantationstheorie ist folgendes: durch Stauung des Blutes können losgelöste Epithelien während der Menstruation oder gleich nachher durch die Tuben in die Bauchhöhle gelangen. Dort implantieren sie sich meist in nächster Nachbarschaft der Tuben, oft zuerst an den Ovarien. Das am Ovarium implantierte Gewebe wächst in diese hinein und entartet zystisch. Es ensteht also eine Zyste, deren Gewebe sich an der Menstruation beteiligt und die sich so mit Blut füllt. Durch immer neue menstruelle Blutabsonderungen kommt es nun zu Schokoladen- oder Teerzysten. Gelegentlich können die Zysten, wenn durch neue menstruelle Beteiligung ihr Blutinhalt zu groß wird, platzen. Der Inhalt wird in die Bauchhöhle geschwemmt und nimmt dabei Teilchen des Epithelbelages mit. Diese Epithelteilchen kommen nun ins kleine Becken, setzen sich dort an den verschiedensten Stellen (Douglas, Lig. sacro-uterin. etc.) fest, implantieren sich und zeigen nun eine große Neigung weiterzuwuchern. So entstehen Wucherungen endometrioider Art, die jetzt ebenfalls den menstruellen Zyklus mitmachen, bei Schwangerschaft gelegentlich deziduale Veränderungen zeigen und sich später in der Menopause wieder zurückbilden. Das Ovarium hat dabei die Rolle eines Zwischenwirtes gespielt: es hat die Epithelien mit besonderer Wachstumsfähigkeit für neue Implantationen ausgestattet.

Die Stauung des Blutes ist bedingt einmal mechanisch dadurch, daß der Ausführungsgang des Uterus mit submukösen Myomen, Polypen oder durch Lageanomalien verlegt ist. Die Tuben können durch ihren anatomischen Bau, der in der Weite sehr wechselt, ebenfalls einen günstigen Weg für den Blutdurchtritt bilden. Auch können sie infolge minderwertiger Muskulatur bei Infantilismus, Hypoplasie offen stehen und so für das Menstrualblut unbehinderte Bahn in die Bauchhöhle bilden. Ein anderes förderndes Moment sind antiperistaltische Wellen, die die Blutwelle befördern. Zu all diesem können noch andere Faktoren kommen, die begünstigend wirken: Bimanuelle Untersuchung während der Menses, wodurch Blut in die Tuben hineingedrückt werden soll, einlegen von Laminariastiften, unter Umständen eine Abrasio oder Okklusivpessare, wenn diese vor den Menses nicht herausgenommen werden. Die Antiperistaltik wird dadurch ausgelöst, daß bei erschlafftem Uterus Blut durch das geöffnete uterine Ostium in die Pars intramuralis hineinfließt, dort die Wände bespült, zellige Teilchen ablagert, die nun ihrerseits einen Reiz ausüben, der für die Antiperistaltik auslösende Ursache ist.

Endometrioide Wucherungen mit menstrueller Reaktion und Blutzystenbildung sind von den meisten Autoren gefunden worden, sodaß die

Sampson'sche Theorie neben der Serosaepithelgenese an erster Stelle steht.

Sampson sieht die Beweise für seine Theorie einmal in der Lokalisation der Prozesse. Die Wucherungen kommen am meisten dort vor, wo eine Beziehung zur Tubenöffnung besteht: an der Beckenserosa, an der hinteren Fläche des Lig. latum, am Ovarium, besonders an der lateralen und unteren Fläche und am Lig. sacro-uterinum. Auch die funktionelle und morphologische Übereinstimmung mit der Uterus- und Tubenschleimhaut ist ein wichtiger Grund. Dann hat er die Tubenampullen meist offen gefunden, oft auch bei Adenosis externa eine Retroversio, Retroflexio, Myome gefunden, die den Abfluß des menstruellen Blutes hinderten und damit eine retrograde Menstruation begünstigen.

Alle Lokalisationen der Adenosis können durch die Sampson'sche Theorie nicht geklärt werden. Es gibt Stellen, an denen Endometriose mit menstrueller Beteiligung vorkommt, die nicht im Zusammenhang mit der Tubenöffnung stehen (Nabelherde, Leistenwucherungen). Die Implantationstheorie erklärt nur intraperitoneale Lokalisationen, allenfalls noch die Narbenwucherungen. Aber die Leisten- und Nabelendometriosen finden die Ursache ihrer Entstehung nicht in dieser Theorie *(Albrecht, Mayer, Menge)*. Neuerdings glaubt *A. Rieck* für alle Fälle wenigstens eine wahrscheinliche Erklärung durch die Sampson'sche Theorie gefunden zu haben. Er lehnt die seroepitheliale Genese ab, weil er an eine Metaplasie des undifferenzierten Epithels nicht glaubt. Dagegen brächte Sampson's Theorie immer eine Erklärung. Wenn die Epithelteilchen durch die Tuben ausgetreten sind, dann kommen sie an Stellen zu liegen, die in dem „Streuungskegel" der Tuben liegen (Fimbrienende, Ovarium, Douglas). Implantieren sie sich nicht an diesen Stellen, dann werden sie durch die Peristaltik des Darms herumgeworfen und kommen in die nächsten Darmabschnitte (vor allem Appendix) und in feine Ausstülpungen des Peritonealsackes am Nabel und am Lig. rotundum, bei letzterem auf diese Weise in die Leistenkanäle. Das Fehlen einer Verbindung mit dem Peritoneum wird dadurch erklärt, daß bei größeren Knoten „das den ursprünglich nur mikroskopisch kleinen Bestandteil umgebende Peritoneum durch Druckatrophie zugrunde gegangen ist". Endometriosen der Portio, vielleicht auch des Scheidengewölbes sowie des Dammes entständen dadurch, daß das Menstrualblut auf natürlichem Wege abfließt und es nun zur Implantation von Endometriumbröckeln kommt. Wäre letzteres der Fall, dann müßten doch sicher die Lokalisationen am Fornix, an der Portio und in allen Teilen der Vagina viel häufiger vorkommen als sie bisher beobachtet wurden.

King erklärt die Vaginalzysten und Peritonealzysten durch sekundäre Aussaat, gelegentlich müßte aber die Serosaepithelgenese in Erwägung gezogen werden, besonders für die Nabelherde.

Daß die Tuben durchgängig sind, wird wohl allgemein angenommen;

trotzdem sind aber Fälle bekannt, bei denen bei bestehender Peritonealendometriose die Tuben verschlossen waren. *Allen* hat durch vorsichtiges Experimentieren festgestellt, daß bei Operationen aus den Tubenenden Endometrium heraustritt und sich „evtl. anderswo einpflanzen kann".
Der wichtigste Punkt in der Beweisführung für oder gegen die Implantationstheorie ist folgender: sind die ausgeschwemmten Teilchen lebensfähig, sind sie implantationsfähig? Viele Versuche und Experimente sind gemacht worden, die teils für, teils gegen die Lebensfähigkeit sprechen. Mit der Möglichkeit, daß die Teilchen lebensfähig sind, ist zu rechnen, denn nach *R. Meyer, Lauche u. a.* sind oft die Epithelien von abgestoßenen Schleimhautteilchen „leidlich gut" erhalten, trotzdem das Stroma schon einer vorgeschrittenen Nekrose unterlegen ist. Es handelt sich nur um den Nachweis.
Albrecht hat festgestellt, daß Transplantate bei Tierversuchen zwar Recklinghausen'sche Bilder zeigen, aber nirgends heterotope Tiefenwucherung. Außerdem seien die in Frage kommenden Schleimbröckel nekrobiotisches Epithel und Stroma, also für Autoimplantation ungeeignet. Ebenso sei kein Beweis die deziduale Reaktion, weil das subperitoneale Gewebe an den verschiedensten Stellen der parietalen und visceralen Serosa deziduale Reaktion eingehen kann.
Heim weist an Versuchen nach, daß kleinste Stückchen menschlicher Uterusschleimhaut auch außerhalb des Körpers auf günstigem Kulturboden noch starke Wachstumsneigung zeigen, daß aber das Wachstum bei menstrueller Schleimhaut nur dann auftritt, wenn kräftige Abrasio vorgenommen wurde, sodaß noch proliferationsfähige Teilchen der Basalis mit in die Kultur gelangten. Er lehnt es deshalb ab, daß absterbende und nekrotische Teilchen auf dem Peritoneum wieder wachsen können.
Nach *Neumann* wachsen im Tierversuch durch Autotransplantation auf das Bauchfell verpflanzte Endometriumteilchen an und bilden verschiedene Zysten, aber nur dann, wenn Ovarialfunktion vorhanden ist. Bei kastrierten Tieren gehen die Teilchen zugrunde.
Zaleski machte seine Versuche an Meerschweinchen und implantiert mit Erfolg in beinahe sämtliche Organe und Gewebe (hintere Augenhöhle, Lidkonjunktiva, Thyreoidea, Milchdrüse, Nieren, Bauchdecken, Unterhautgewebe; Lungenoberfläche, Pleura parietalis und Pleura diaphragmatica; Peritoneum parietale, Netz, Dünn- und Dickdarmoberfläche; Leber, Milz, Pankreas; Eierstock, Eileiter, Uterushorn, Scheide). Von 100 Implantaten waren 66 positiv. Er kommt zu dem Schluß, daß das implantierte Gewebe seine Struktur behält, seine spezifische Sekretion aufweist und den menstruellen Zyklus unter günstigen Ernährungsbedingungen, die für die Erhaltung überhaupt von Wichtigkeit sind, mitmacht. Das Schleimhautstroma leidet am meisten, indirekt auch das Epithel. Auch wenn das begleitende Epithel alteriert wurde, kann das

Uterusgewebe mit Erfolg in verschiedene mit Schleimhaut ausgekleidete Abschnitte des Genitale (Tube, Horn, Scheide) implantiert werden und macht ebenfalls den menstruellen Zyklus mit. Schwaches Quetschen mit der Kocherklemme begünstigt in den tieferen Muskelschichten die Entstehung einer Reihe von Zysten- und drüsenartigen Gebilden, die mit der Adenosis der Frauen Ähnlichkeit haben. Zaleski glaubt, daß auf Grund seiner Experimente die der Sampson'schen Theorie gemachten Vorwürfe, implantierte Schleimhaut sei nicht fähig zu menstruellen Veränderungen und Gebärmutterschleimhaut könne sich nicht in Tuben implantieren, widerlegt sind. Dagegen kann der Vorwurf nicht widerlegt werden, daß die Gebärmutterschleimhaut während der Menstruation soweit verändert ist, daß sie zur Autoimplantation nicht geeignet wäre. Bestätigt ist aber, daß das Uterusschleimhaut epithel zur Implantation fähig ist. Vielleicht gibt uns die Tatsache, daß leichtes Quetschen mit der Kocherklemme die Implantation begünstigt, einen Hinweis, daß die durch Darmbewegung fortgetriebenen Endometriumteilchen *(Rieck)* leichter implantationsfähig sind. Denn daß dabei eine leichte Quetschung eintritt, ist leicht denkbar und die Annahme *Riecks* wäre gerade deshalb vielleicht unhaltbar gewesen, wenn nicht diese Beobachtung Zaleskis bestände.
Dahl-Iversen stellt fest, daß freies ins Peritoneum gelegtes Endometrium sich an solchen Stellen implantiert, an denen die Serosa z. B. durch Operation verletzt ist. Eintritt von Blut in die Bauchhöhle setzt aber keine solche Verletzung, die eine Implantation ermöglicht.
Versuche von *Cleave* zeigen, daß unter dem Einfluß des Corpus-luteum-Hormons sich der papilläre Zustand im Endometrium einer nach Verpflanzung abgeschabten Endometriums entstandenen Zyste in der Leber verdoppelt. Nach Oophorektomie atrophieren Uterus und Zyste (Versuche am Kaninchen).
Marabatto injizierte Uterusmukosa in die Peritonealhöhle verschiedener Tiere. Es entstanden Neubildungen, die entweder zystisch oder kompakt waren. Beide machen den menstruellen Zyklus mit. Die zystischen Bildungen hatten große Proliferationskraft, die anderen waren sehr invasiv. Marabatto schließt: seine Untersuchungen sprechen für Sampson.
Von *Brakemann* angestellte Untersuchungen lassen ihn schließen, daß in die Bauchwand verpflanztes Endometrium genau so gedeiht wie das in der Peritonealhöhle und auch Graviditätsveränderungen mitmacht, daß homoiotransplantierte Schleimhaut (Tiere des gleichen Wurfs) im Wachstum nicht angeht. Die entstandenen Knötchen enthalten nur Granulationsgewebe. Er fand nur Oberflächen- nicht Tiefenwucherungen und glaubt, daß sich hierin die experimentelle Endometriose von der menschlichen unterscheidet. Wenn es möglich wäre, auch beim Tier ein infiltratives, jedoch nicht bösartiges Wachstum zu erzeugen, dann würde er die Kette der Beweise für die Sampson'sche Theorie für geschlossen halten.

Koerner, *Branch* u. a. halten Endometrium für lebens- und implantationsfähig. *Maczewski* ist auf Grund seiner Untersuchungen gegen die Sampson'sche Theorie.

Alle Versuche jedoch sind vorsichtig zu werten. *R. Meyer* will Kaninchen und Meerschweinchen nicht für Experimente zulassen, sondern nur antropoide Affen, die menstruieren. Auch sei jedes Experiment, das Material aus dem Uterus nimmt, abzulehnen. Zulässig seien nur Curettagen und Sondierungen und solche Versuche, die das Menstrualblut nicht abfließen lassen. Oder man sollte den Uterus unter aseptischen Verhältnissen während der Menstruation durch eine Operation öffnen, völlig abgestoßene Schleimhautteile steril entnehmen und diese dann in einer Kultur wachsen lassen.

Walthard fand unter 365 Schwangerschaftsunterbrechungen, die auf abdominellem Wege vorgenommen wurden, 36 mal Implantationen in die Narbe der Bauchdecken, also etwa $10\,^0/_0$.

Neuerdings hat *Sampson* in einer Arbeit über 11 Fälle von Endometriosen an den Fimbrien z. T. an der rechten, z. T. an der linken Tube berichtet, von denen bei den meisten das Ovarium der gleichen Seite und das Peritoneum mitbefallen waren. In einem Fall war auch das hintere Scheidengewölbe durchwuchert.

Zahlreich sind die Theorien der Entstehung der Adenomyosis, aber keine vermag alle Fälle zu erklären. So wäre es möglich, daß die Entstehung der Endometriosen nicht durch eine einzige Theorie allein erklärt werden kann *(Davis* und *Cron)*.

B. Herkunft des Stromas.

Für die Abstammung des Stromas muß man sowohl die Sampson'sche Theorie als auch die Serosaepithelgenese in Betracht ziehen. Nach *Sampson* könnte das Stroma entweder mit dem Epithel verschleppt werden oder das autochthone Gewebe reagierte auf die Einwucherung des Epithels mit Stromawucherung. Für letztere Ansicht würde nach *Albrecht* der Befund sprechen, daß das Stroma fast nur in der Tiefe zu finden ist (z. B. bei den Fällen von *Pick*, *Oettingen*, *Sitzenfrey*), während den oberflächlichen Drüsen das Stroma mangelt.

Für die Serosaepithelgenese kann nach *R. Meyer* auch das seröse Bindegewebe sich differenzieren, wenn für Nabel und andere Herde bewiesen ist, daß das Coelomepithel sich metaplastisch endometrioid differenziert und Endometriosen bedingt. Unentschieden bleibt, ob das subseröse oder vielleicht noch tiefere Lagen des Bindegewebes sich in das Stroma umwandeln können.

C. Herkunft der Muskulatur.

Für Herde, die mit dem Uterus oder mit der Darmwand verwachsen sind, leitet man den muskulären Anteil der Wucherung von der Uterus- bzw. Darmwandmuskulatur ab. *(Meyer, Albrecht.)*
Für Herde am Ovarium besteht die Möglichkeit, daß die Muskulatur schon vorhanden gewesen sein kann, da solche Befunde in der Rinde des Ovariums beschrieben sind *(R. Meyer)*. Sie kann aber auch aus dem mit dem Ovarium verwachsenen Parametrium stammen *(Albrecht)*.
Herde in der Leistengegend lassen auf eine Mitbeteiligung der Muskulatur des Lig. rotundum schließen.
Für die Herde am Nabel bestehen zwei Möglichkeiten:
a) es bleiben Reste des Allantois- und Dotterganges zurück, von denen die Muskulatur abstammen kann *(R. Meyer)*.
b) es kann auch einmal das Bindegewebe des Nabels auf den Reiz der endometrioiden Wucherung mit einer ortsungewöhnlichen Differenzierung reagieren. *R. Meyer* nimmt diese ortsungewöhnliche Differenzierung aber nur für die Nabelherde an, und glaubt nicht, daß eine solche Metaplasie an beliebigen Stellen möglich ist. Nach *Lauche* entsteht hier eine falsche Differenzierung infolge Entwicklungsstörungen.
Für Narbenwucherungen bestehen ebenfalls zwei Möglichkeiten:
a) ist der Uterus mit der Narbe verwachsen, dann gilt es als Ausgangsort,
b) ist bei der Operation das Cavum miteröffnet worden, dann kann bei einer Implantation von Uterusschleimhaut Muskelgewebe mitverschleppt worden sein.

Aetiologie der Adenosis externa.

R. Meyer sah die Entzündung als hauptaetiologisches Moment in der Entstehung der Adenosis externa an. Für ihn ist die Entzündung sowohl auslösende Ursache als auch Bedingung für die Weiterwucherung: sie geht der Wucherung voran und bereitet das Gewebe vor. Die Zellen müssen in einen bestimmten Zustand kommen, der sie befähigt weiterzuwachsen. Die Entzündung ist also wichtig für den Boden, auf dem das Endometrium wächst.
Albrecht gibt mit *Artusi* folgende Einteilung kausaler Möglichkeiten: infektiös-toxische und dysplastische Reize und hormonal-metabolische Faktoren. Wesentlichen Einfluß hat die Hormonwirkung des Ovariums, die nach *Meyer* und *Lauche* dort angreift, wo die Entzündung gewirkt hat. Für Fälle, bei denen keine Entzündung beobachtet wurde, nimmt *Lauche* Entwicklungsstörungen an.
v. Behring zieht aus der histologischen Übereinstimmung der Endometriosen mit der Metropathie, die ja allgemein als dyshormonales Krankheitsbild gelte, den Schluß, „daß der dyshormonale Reiz, der der

Metropathie zugrunde liegt, auch die endometrioiden Wucherungen hervorruft". Er lehnt deshalb auch alle Theorien ab, die in der Endometriose eine regelrecht menstruierende Schleimhaut sehen. Die Beteiligung der Endometriosen an der Menstruation beziehe sich lediglich auf das Symptom der Blutung, aber eine menstruell sich abstoßende Schleimhaut gäbe es niemals. Da die Metropathie nichts mehr mit dem menstruellen Zyklus zu tun hat, die Endometriose aber sich durch Blutung in der Menstruationsperiode auszeichnet, nimmt *v. Behring* an, „daß im Falle einer Bereitschaft oder einer Disposition des Serosaepithels schon im ersten Stadium der hormonalen Störung im Sinne eines Erschöpfungszustandes der Ovarien die endometrioide Wucherung beginnt, während die Uterusschleimhaut selbst noch den menstruellen Zyklus durchmacht"

Klinik der Adenosis externa.

Die Adenosis externa tritt meist im geschlechtsreifen Alter und zwar in der zweiten Hälfte auf. In der Menopause geht sie zurück. Sehr häufig findet man bei den Patientinnen einen myomatösen Uterus. Bei vielen Kranken findet sich eine hypoplastische Konstitution, oft eine Kombination mit Sterilität, der *Meyer* eine besondere Bedeutung zumißt. Auch *King* u.a. stellen eine Neigung zur Sterilität fest. *Albrecht* betont, daß die Adenosis externa besonders bei Nulliparen auftritt, ebenso *Kitai* und *Vogt*, der ebenfalls auf die häufige hypoplastische Konstitution hinweist. *Meyer* sah bei den meisten seiner Fälle nie eine Gravidität, dagegen haben *Cullen, Josselin de Jong* die Adenosis externa bei schwangeren Frauen beschrieben und deziduale Reaktion beobachtet. *Frankl* glaubt nicht an das vorzugsweise Auftreten von Adenosis externa bei sterilen Frauen, auch konnte er in keinem seiner Fälle Anomalie der Konstitution feststellen. *Aschheim* nimmt verringerte Fertilität, aber nicht Sterilität an.
Bezüglich der Stellung zum Unfall hält *Seitz* es für möglich, daß bei einem seiner Fälle ein Badeunfall Anlaß gewesen zu sein scheint, eine Teerzyste zum Platzen zu bringen.
Das **Hauptsymptom** der Adenosis externa ist der Schmerz, der bei den Menses auftritt und, wenn er länger besteht, stärker wird; er ist durch die menstruelle Beteiligung der Endometriosen bedingt: es kommt also zu einer immer stärker werdenden Dysmenorrhoe.
Die Knoten in der **Nabel- und Leistengegend,** in Laparotomienarben schwellen während der Menstruation an, sind gerötet und dabei schmerzhaft. Bei Nabeladenosis sieht man manchmal auch blutige Absonderungen.

Die klinischen Erscheinungen der **Endometriosen des Ovars** äußern sich besonders in starker Dysmenorrhoe, die mit der Zeit immer stärker wird, in oft starken und häufigen Blutungen, in einzelnen Fällen auch in Metrorrhagie. Oft bestehen Leib- oder Kreuzschmerzen, die auch während des Intermenstrums beobachtet werden. Wenn Teerzysten

platzen, treten Reizerscheinungen am Peritoneum auf *(Albrecht)*. Die Blutungen während der Menses und das Auseinanderweichen der Wände mit Austritt von Blut bedingen die schmerzhafte von peritonealen Reizerscheinungen begleitete Dysmenorrhoe *(Seitz)*. Die Dysmenorrhoe sichert die Diagnose, wenn Tuberkulose, Gonorrhoe und puerperale Infektion ausgeschlossen sind *(Albrecht)*. Oft ist der Uterus verwachsen, retroflektiert, die Adnexe sind ebenfalls oft verwachsen.

Für die Differentia'diagnose kommen entzündliche Tumoren in Frage. Das plötzliche Einsetzen der Schmerzen spricht für eine Adenosis, wenn nicht schon die übrige Anamnese und die Untersuchung die Diagnose sicher gestellt haben.

Die **retrocervicalen Knoten** können dem Fornix anliegen oder mit ihm verwachsen sein. Auch hier sind charakteristisch die Schmerzen, die bei der Menstruation stärker werden und auch bei der Kohabitation auftreten. *King* betont das plötzliche Eintreten der Schmerzen bei Patientinnnen, die vorher schmerzfrei waren. Von 122 Patientinnen, bestand außerdem bei 25% Dyspareunie. Die Dyspareunie, das Fehlen von Voluptas und Orgasmus, ist nichts anderes als eine psychische Hemmung *(Albrecht)* und könnte vielleicht aus dem Schmerz oder aus der Angst vor dem Schmerz entstanden erklärt werden, da sie nach *King* besonders bei retrovaginaler Lokalisation auftrat und sich bei schweren Fällen umso leichter einstellen könnte, als hier ja auch eine oft schwer unmittelbare Beeinträchtigung des Allgemeinbefindens besteht. Als eigentliches Symptom wird sie wohl kaum zu verwerten sein, weil für diese Fälle nur diese eine Beobachtung bekannt ist. Auch findet man häufig intermenstruellen Schmerz und erschwerte Defäkation, wobei das Rectum selbst nicht befallen zu sein braucht *(King)*. Ist es aber befallen, so kann es zu Verstopfung, erheblichen Defäkationsbeschwerden, vermehrten Stuhldrang, manchmal zu Durchfällen kommen. Die Schmerzen werden angegeben alz drückende Schmerzen im Unterleib, als Leibschmerzen, manchmal nur als „Beschwerden", die dauernd oder nur während der Menstruation bestehen. Diese Schmerzen können sehr stark werden und besonders in fortgeschrittenen Fällen krampfartig unerträglich werden; oft ziehen sie nach dem Mastdarm. Manchmal bestehen starke Spasmen und Tenesmen, bei schweren Fällen intraperitonealer Endometriose sah *Seitz* Aufstoßen und Erbrechen. *King* fand Brechreiz in 26% der Fälle, auch im Intervall, unabhängig von der Nahrungsaufnahme. Seltener treten Schmerzen beim Urinlassen auf oder es bestehen Rücken-, Kreuz-, Lendenschmerzen, die nach dem Unterleib ausstrahlen können; mehrere Male wurde Ausstrahlung ins Bein beobachtet. Die auftretenden Blutungen sind meist verstärkt, manchmal unregelmäßig, seltener auch einmal schwach. In manchen Fällen besteht mehr oder weniger Ausfluß.

Isoliert im Fornix sitzende Knoten machen besonders Schmerzen bei der Kohabitation, wenn Fisteln bestehen verstärkte Menses.
Bei der Untersuchung ergeben sich Infiltrationen, Ulcerationen, Fisteln oder Knoten, die dem Fornix anliegen oder in ihm liegen können. Die Infiltration ist meist derb, hart, schwielig. Oft ist ein Zusammenhang mit dem Rectum nachweisbar; dort kann auch die Schleimhaut mitbefallen sein, die dann bei der Untersuchung sich als nicht verschieblich zeigt. Die Knoten des Fornix sind meist scharf umgrenzt, papillenähnlich, sehen manchmal wie dicht aneinandergelagerte Läppchen aus, fühlen sich als rauhe, höckrige Resistenzen an. Ihre Oberfläche ist oft glatt, glänzend, der Inhalt dunkel. Meist sind sie als bläuliche oder bläulichrote durchschimmernde oder schwarzblaue zystenartige Gebilde, die oft multipel zusammenstehen, im Spekulum einzustellen. *v. Oettingen* schildert sie als „kleine Varikositäten". Die Oberfläche der Scheidenschleimhaut ist durch die hervorragenden Zystchen uneben, höckerig, mammélonné, froncé *(Deroque)*, puckerd *(Herly)*. Die Zystchen können auch zu Polypen werden, wie ein Fall von *Cullen* zeigt *(Hinselmann)*. Oft sind die kleinen papillären Erhebungen eingedellt oder zeigen eine Fistelöffnung, aus der sich dann Blut oder Schleim entleert.
Die **Adenomyosis des Septum recto-vaginale und recto-uterinum** kommt in allen Graden von kleinen, frei im Septum liegenden Knötchen bis zur die hintere Wand der Cervix, den Fornix, das Rectum und die breiten Mutterbänder infiltrierenden Wucherung vor.
Differentialdiagnostisch können kontinuierliche und manchmal anfallsweise stärker werdende Schmerzen einmal Gelegenheit geben, Appendizitis oder Gallenkoliken anzunehmen *(King)*. Neuerdings hat *Seitz* nochmals darauf aufmerksam gemacht, daß differentialdiagnostisch durchgemachte Appendizitis, septischer Abort, Wochenbettfieber, gonorrhoische Adnexerkrankungen zuerst ausgeschlossen werden müßten, und dann die Beschwerden, die trotz langer konservativer Behandlung von Monat zu Monat stärker werden, eine Adenosis sehr wahrscheinlich machen; dagegen mißt er einer verstärkten und verlängerten Periode keine besondere Bedeutung zu. Bestehen blutende Erosionen und Fisteln, dann kommen differentialdiagnostisch maligne Tumoren in Frage, meist das Carcinom, wenn noch dazu die Portio und das Cervixgewebe auffallend gelockert und zerreißlich erscheinen. Dazu sehen manche Patientinnen durch die manchmal unerträglich gewordenen Schmerzen sehr angegriffen aus. Oft findet man noch perimetrische Verwachsungen oder einen myomatösen Uterus und werden dann bei der Operation noch Teerzysten des Ovars gefunden, dann ist mit großer Sicherheit die Diagnose Adenosis zu stellen.
Die Dysmenorrhoe zusammen mit der Menorrhagie, die auch in den meisten Fällen endometrioider Heterotopien vorhanden ist, kann die Differentialdiagnose zwischen einer Endometriosis und Adnexentzündungen

klären, da bei chronischen Adneyentzündungen Blutungen selten oder nur vorübergehend sind *(Seitz)*.
Die Diagnose einer Endometriosis wird nach *Seitz* mit Sicherheit gestellt, wenn zunächst einmal der histologische Befund auf „Endometriosis" lautet, aus dem Bau der Zellen bestimmte Bilder des menstruellen Zyklus ersichtbar sind, bei Gravidität deciduale Reaktion vorliegt, und wenn schließlich die befallene Stelle typische Menstruationsblutungen zeigt. Zeigt nun der histologische Befund weder an Drüsen noch am Stroma eine typische endometrioide Reaktion, sondern findet man nur adenöses Gewebe, dann kann trotzdem die Diagnose Endometriose mit größter Wahrscheinlichkeit gestellt werden, wenn das Blut erkennen läßt, daß cyklisch immer wieder eine Blutung stattgefunden hat und außerdem dysmenorrhoeische Schmerzen und peritoneale Reizerscheinungen den Einfluß des Ovarialhormons beweisen.
Für die **Behandlung** der endometrioiden Wucherungen kommt die operative Entfernung oder die Röntgenbestrahlung in Frage.
Endometrioide Ovarialhämatome werden operativ entfernt. Hier kommt in Frage die Entfernung des befallenen Ovars, wie sie Sampson empfohlen hat und die konservative Behandlung, die nur eine einfache Ausschälung der Teerzysten vorsieht. Für die letztere ist natürlich die Gefahr eines Rezidivs viel größer *(Sampson)*. Bei ausgedehnten Verwachsungen kommt die Hysterektomie in Frage *(Albrecht, Cullen, Sampson, Menge)*. *Albrecht* empfiehlt für schwere Fälle, bei denen ein chirurgischer Eingriff mit Kastration nicht zu vermeiden wäre, die temporäre Röntgenamenorrhoe. Es würde dadurch der Patientin ein schwieriger Eingriff erspart und doch eine Heilung erzielt. Er hat bei zwei Fällen von Rezidiv nach Operation von endometrioiden Tumoren und bei vier Fällen von ausgedehnten Ovarialtumoren und weit fortgeschrittenen Infiltrationen des Bauchfelles und des Septum recto-vaginale ohne vorherige Operation durch temporäre Röntgensterilisation Rückgang der Tumoren und damit Beschwerdefreiheit erzielt. Die chirurgische Methode sollte nur als konservative Methode für ein- und doppelseitige Teerzysten zur Erhaltung der Konzeptionsfähigkeit angewandt werden *(Albrecht, Josselin de Jong)*. *Mazer* und *Hofmann* empfehlen bei Frauen, die dem klimakterischen Alter nahe sind und bei denen vermehrtes Operationsrisiko besteht, bei Teerzysten des Ovars Entleerung durch Punktion von der Scheide aus und Röntgenkastration.
Die Adenosis in **Laparotomienarben** am **Nabel** und am **Lig. rotundum** soll operativ behandelt werden und zwar müssen die Knoten möglichst restlos entfernt werden. *Albrecht* empfiehlt möglichst im Gesunden zu arbeiten, um ein rezidiv zu vermeiden.
Für die **Darmadenosis** hält Sampson für beginnende Fälle die Entfernung der Ovarien für richtig. Da die fortgeschrittenen Fälle nicht erkennen lassen, ob eine Adenosis oder maligne Neubildung besteht, soll bei

Stenosierung die Resektion des befallenen Abschnittes gemacht werden.

Für die Behandlung der retrocervicalen Knoten, besonders in fortgeschrittenen Fällen kommt als einfachste Methode die Ausschaltung der Ovarialfunktion in Frage *(Albrecht)*. Dies kann geschehen durch operative Kastration oder durch Bestrahlung. Dabei ist nach Albrecht der Bestrahlung der Vorzug zu geben, denn hier kann sich ja die Ovarialfunktion später wieder herstellen, wenn bei der Bestrahlung eine geeignete Dosierung gewählt wurde. Dabei sollte bei einer Stenose des Rektums „eine temporäre Darmfistel angelegt werden". Bestände eine „isolierte Infiltration des Septums ohne subjektive Beschwerden", dann sollte nur eine Beobachtung dieser Frauen nötig sein.

Schließlich käme noch die lokale Anwendung von Radium und Mesothorium (Döderlein 1915) in Frage; aber hier hat *Albrecht* mit Recht seine Bedenken, die nicht so ohne weiteres die Anwendung gestatten, obwohl Fälle mit Heilung in der Arbeit angeführt werden. Es sind dies: schwierige Dosierung, „Möglichkeit einer Steigerung der Tenesmen und der Defäkationsbeschwerden durch die lokale Radiumwirkung", Gefahr sekundärer narbiger Schrumpfung bei größeren Dosen, bestehende Rezidivgefahr für alle Fälle, bei denen es durch Radiumanwendung nicht zur Menolyse kommt; es sei weiter zu bedenken, daß diese Wucherungen oft noch mit Teercysten kombiniert seien. Das sind Einwände, die eine Indikation der lokalen Radiumanwendung ernstlich in Frage stellen, besonders da sich infolge der Abhängigkeit der peritonealen Endometriosen von der Ovarialtätigkeit „als einfachste und rationellste Therapie die Röntgenmenolyse ergibt" *(Albrecht)*. Begründet wird diese Ansicht durch Anführen guter Erfahrungen von vielen Autoren und Veröffentlichung von eigenen Fällen von Endometriosen des Septum rektovaginale, bei denen sämtlich Röntgenkastration mit dem Erfolg „subjektiver und objektiver Heilung" angewandt wurde. Demgegenüber stehen allerdings Fälle, bei denen unbefriedigende Resultate sich ergeben haben, aber es sind bei weitem die geringeren.

Die **Prognose** der meist gutartigen Wucherung ist in den meisten Fällen gut. Klinisch nicht besonders in Erscheinung getretene Fälle bilden sich in der Menopause zurück. Sonst hilft die Operation oder die Bestrahlung. In ganz wenigen Fällen soll karzinomatöse Entartung entstanden sein. Einer wurde 1932 von *Frankl* veröffentlicht. Rein theoretisch kann ja eine bösartige Wucherung entstehen entweder durch Wucherung des Epithels der Drüsen (Adenocarcinom) oder des Stromas allein (Sarkom) oder durch Wucherung beider, Drüsen und Stroma. Es kann aber auch sein, daß die Adenosis einfach mit einem Carcinom und Sarkom zusammentrifft *(R Meyer)*. Ganz wenige Fälle sind bisher bekannt *(Seitz, Höppner, Keene)*.

Seitz glaubt, daß die retrocervicale Form der Adenosis nicht gutartig sei, wenn sie unaufhaltsam weiterwuchert. Wenn auch manchen Knoten die Neigung zur Weiterwucherung fehle, so zeige doch diese Form besonders starkes infiltratives Wachstum; dies und die von *Meyer* und *Kitai* an den heterotopen Zellen nachgewiesenen histolytischen Eigenschaften, die denen des Sarkoms ähnlich seien, erinnerten doch stark an Blastome. Wenn auch andere Eigenschaften fehlten, so will *Seitz* doch die schwersten Formen „als bösartig" bezeichnen, denn „häufig führten sie durch Stenose des Rectums oder Kompression der Harnleiter den Tod herbei", außerdem seien rezidive Wucherungen nicht selten. Seine Ansicht stützte sich neben anderen Fällen besonders auf einen, der mit einem Rectumkarzinom kollidierte und in den Mastdarm durchbrach.

Neuerdings hat *Albrecht* in einer sehr überzeugenden Weise diese von Seitz geäußerte Ansicht widerlegt. Schon *Füth. v. Franque. R. Meyer* seien zur Ablehnung der Malignität gekommen. Besonders von *R. Meyer* sei es eingehend begründet worden, daß die Infiltration und die histolytischen Eigenschaften der Wucherungen unbedingt gutartig sind. Es sei nicht berechtigt, aus schweren klinischen Folgezuständen, die sich nach Stenosen der Gefäße, des Ureters und des Darmes entwickelten, nun eine „Bösartigkeit der Adenofibrosis" festzustellen.

Es wird dies eingehend damit begründet, daß ja alle chronischen Entzündungen mit starker desmo- und myoplastischer Reaktion und ebenso lange dauernde septische Infektionen die gleichen Folgen nach sich ziehen, daß nach *R. Meyer* diese desmomyoplastische Erscheinung ja eine sekundäre Reaktion der Muskulatur und des Bindegewebes sei, die die endometrioide Wucherung begleite und einen „beschränkten untergeordneten Teil des Prozesses darstelle", und daß es nicht zulässig sei, an anderen Stellen, wo diese Reaktion fehle, einen gutartigen Charakter der Endometriose anzunehmen, während man sie hier wo „infolge der besonderen Reaktion des Mutterbodens schwere klinische Erscheinungen ausgelöst werden" als bösartig anspreche. Der Begriff bösartig ist nun einmal reserviert für eine bestimmte Art von Geschwülsten, deren Charakteristika Metastasierung, Rezidivierung, infiltrierendes destruierendes Wachstum und Geschwulstkachexie sind. Auch die Rezidive, die von *Seitz* als Begründung angeführt werden, sind nicht ein Beweis für die Bösartigkeit. Hier ist es doch wesentlich und außerordentlich wichtig, daß *Albrecht* darauf aufmerksam macht, daß ja die Rezidive rückbildungsfähig und weitgehend von der Ovarialfunktion sowie deren Ausschaltung abhängig sind, eine Tatsache, die dann durch die Erfahrung anderer bekannter Autoren belegt wird. Dieser Einwand entkräftet vollkommen die Ansicht von *Seitz*. Denn mit ihm fällt ein Hauptcharakteristikum: der autonome Charakter, der jeder bösartigen Geschwulst eigen ist *(Albrecht)*.

Die der Arbeit *Albrechts* beigefügte Kasuistik ergibt einwandfrei die gute Prognose der retrocervicalen Adenosis. Es sind bei weitem die allermeisten Fälle, die ausheilen und nur in 8 Fällen trat Exitus ein, der aber nur einmal durch die Adenosis und zwar durch Anurie (Ureterenkompression) bedingt war. Betrachtet man schließlich die Erfolge, die die von Albrecht selbst angeführten Fälle zeigen, so muß man eine „Bösartigkeit" der Wucherung ablehnen. Es sind von den 11 angeführten Fällen alle ausgeheilt: 5 nach Operation (Totalexstirpation mit rechten Adnexen, linke schon früher entfernt; supravaginale Amputation mit linken Adnexen, rechte belassen; Totalexstirpation mit Adnexen; Korpusamputation mit rechten Adnexen;) 4 nach primärer Bestrahlung: es trat hier langsamer Schwund der Wucherungen in 2 bis 10 Monaten ein: bei einem Fall, bei dem eine Aussaat im Douglas vorhanden war, wurde hohe Amputation gemacht und ein Teil des rechten Ovars reseziert. Nach 8 Monaten trat ein Rezidiv auf, das nach 4 Bestrahlungsserien ausheilte. Ein weiterer Fall, bei dem Uterus und rechte Adnexe belassen wurden, rezidivierte nach dreiviertel Jahren, darauf Bestrahlung. Amenorrhoe nach 2 Monaten. Keine Beschwerden. Befund gering.
Auch aus den nachfolgend zusammengestellten Fällen fornikaler Adenosis ist durchweg die gute Prognose ersichtlich:

Aus der Krankenanstalt „Rotes Kreuz" München (Dir. Prof. Dr. Albrecht):

(1933): Frau Br., 2-para, 36 Jahre alt. Seit 3 Jahren zunehmende heftige Schmerzen bei jeder Menstruation. Die Schmerzanfälle werden seit einem halben Jahr so heftig, daß sie während der ganzen Menstruation liegen muß, viel Erbrechen hat; außerdem bestanden in den letzten 5 Monaten heftige Kreuzschmerzen und Darmtenesmen; im letzten halben Jahr hat sie 8 Pfund abgenommem; in den letzten 6 Wochen bestanden auch außerhalb der Menstruation dauernd heftige Schmerzen.
Befund: blaß und krank aussehende Frau bei reduziertem Ernährungszustand. Herz und Lungen ohne krankhaften Befund. Leib schlaff, weich eindrückbar, kein Tumor, keine Resistenz.
Gynäkologische Untersuchung: Portio nach vorne verdrängt durch einen harten, die hintere Vaginalwand unregelmäßig vorwölbenden Tumor, der nach beiden Seiten zu ins pararektale Gewebe fortschreitet bis an die seitliche Beckenwand. Uterus mit diesem Tumor stark verwachsen, nicht deutlich abtastbar. Adnexe nicht zu tasten.
Inspektion: Sie ergibt an der hinteren Vaginalwand kleine, hirsekorngroße, bläulichrote Vorwölbungen ohne Ulzeration.
Vom Rectum aus in Höhe des Tumors eine zwingenartige derbe Einengung des Rectums. Vordere Rectalwand ödematös und derb.
Diagnose: Endometriosis retrocervicalis.

Am 20. 11. 32. Probeexcision, welche die Diagnose bestätigt. Daraufhin Einlegung von 100 mg Radium für 24 Stunden.
Im Anschluß an die Radiumeinlage hohe Temperatursteigerung und Ausbildung eines linksseitigen großen pararektalen Exsudates, welches mehrere Monate Krankenhausbehandlung benötigte. Die Menstruation trat nicht mehr auf. Eine Nachuntersuchung nach einem Jahr ergab, daß der Tumor verschwunden war und geringe Narbenbildungen im hinteren Vaginalgewölbe entstanden waren. Uterus deutlich abtastbar, von Faustgröße, mit unregelmässiger durch ein Myom bedingter Oberfläche.
Zur Zeit befindet sich die Patientin im besten Allgemeinzustand. Sie ist schmerzfrei und die Menstruation ist bis heute nicht mehr aufgetreten.
Es handelte sich hier also um einen schweren Fall einer recto-uterinen Endometriose, bei dem das Scheidengewölbe mit befallen war. Er wurde mit lokaler Radiumeinlage behandelt und damit vorläufig geheilt. Die nach der Einlage entstandene Infektion mit Exsudatbildung ist darauf zurückzuführen, daß das Radium in die durch die Excision entstandene Wunde eingelegt wurde. Diese Möglichkeit muß für die Indikatiationsstellung ernstlich in Erwägung gezogen werden, umso mehr, als die endometrioiden Epithelwucherungen auch nach Ausschaltung der Ovarialfunktion durch Röntgenbestrahlung zurückzugehen pflegen (*Albrecht*. Arch. Gyn. Bd. 155, H. 1) und diese Behandlung nicht die Gefahr einer lokalen Infektion mit sich bringt.
Das Übersichtsbild des Präparates ergibt den typischen Befund einer Endometriose. Oben, gegen das Vaginalepithel zu gelegen, befindet sich eine Ampulle.

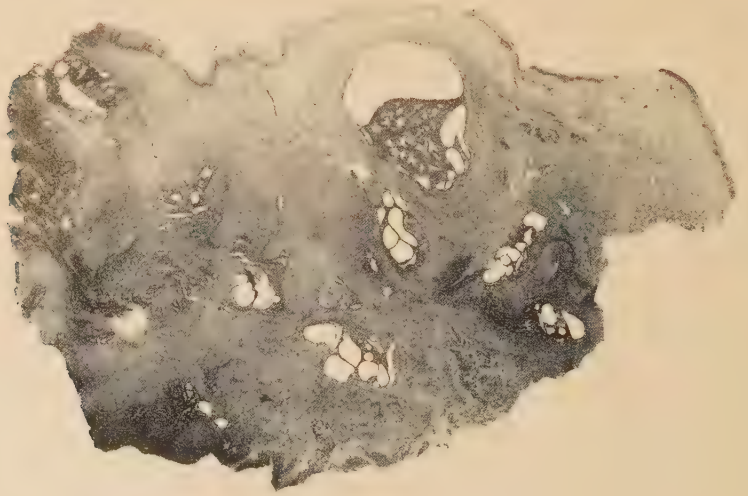

1. Amann (1910): Knolliger Tumor im hinteren Vaginalgewölbe, der mit hinterer Cervix- und Rectumwand zusammenhängt. — Abdominale Totalexstirpation des Uterus und der Vagina mit einem Teil der vorderen Rectumwand. — Histologischer Befund: teils zystische, teils stark entzündliche Infiltrationen. Kein Zusammenhang mit Korpus-, Cervixdrüsen mit dem Vaginalepithel oder Darmdrüsen. Gegen Vagina und Rectum zu sind die Drüsen zystisch erweitert. Sie schieben sich bis unter das Vaginalepithel und bis unter die Submukosa des Rectums durch Längs- und Quermuskulatur hindurch. Es wurde nachgewiesen, daß der Ausgangspunkt das Serosaepithel ist: von der hinteren Fläche der Serosa des Fundus angefangen bis zu dem Tumor findet man eine an Menge und Ausbildung zunehmende Umwandlung von Serosaepithel in Zylinderepithel, Einstülpung, Drüsenbildung und progressive Tiefenwucherung. Überall Entzündungserscheinungen. Es wird betont, daß der Tumor gutartig ist.
Verfasser erwähnt noch **zwei Fälle** „bei denen er vor 15 bzw. vor 18 Jahren den fibroadenomatösen Charakter der fornikalen Tumoren feststellte".
2. Baum (1930): 1926 Entfernung eines Endometriumknotens des Septum rectovaginale; aus operationstechnischen Gründen wird der Uterus unter Zurücklassen der Adnexe mitexstirpiert. Pat. bekommt Stuhlbeschwerden, gibt jetzt an seit 2 Jahren wieder regelmäßig zu menstruieren (ohne Uterus). Im kleinen Becken Rezidiv der Endometriose, die bis an die Beckenwand reicht, das Rectum komprimiert. An der hinteren Vaginalwand ist die Scheide vorgewölbt, die Vorwölbung zeigt einen blauen Punkt, aus dem sich während der Menses (besondere Beobachtung) Menstrualblut entleert.
3. Baumgartner: 40jährig, nullipara. Seit 3 Monaten lebhafte Schmerzen während der Menstruation. Zwischen den beiden letzten Perioden verschiedentlich kleinere Blutungen. Allgemeinzustand gut. Befund: Wachsende Masse im hinteren Scheidengewölbe, bestehend aus verschiedenen kleinen rundlichen, blau-roten Wucherungen, die nicht mit dem Uterushals zusammenhängen. Sie sitzen auf hartem Grund, sind aber selbst weich. **Biopsie:** 2 Stücke zeigen unter normal geschichtetem Scheidenepithel adenomatöses Bindegewebe. Aussehen wie normale Uterusschleimhaut. Eines der beiden Stücke hat zwei mit einfachem kubischem Epithel ausgekleidete und zystisch dilatierte Drüsen, die wie „Nabothseier" aussehen. Ein 3. Stück trägt Scheidenschleimhaut mit geschichtetem Epithel, das an einer Stelle ulceriert ist. Unter dem Epithel mehrere geschlängelte Drüsenröhrchen, die durchaus Uterusdrüsen ähneln. Sie zeigen normalen Bau, keine Entzündungserscheinungen. Um sie herum bindegewebiges Stroma mit reichlich spindelförmigen Zellen. Unter dem Scheidenepithel sieht man Entzündungserscheinungen. Befund einer 2. Biopsie: Adenomyom. Laparotomie: Loslösung der Blase. Auch das Rectum, das so stark mit der hinteren Scheidenwand ver-

wachsen war, daß die muskuläre Partie mitangegriffen werden mußte, wird abgelöst. Der Tumor, der vom hinteren und linken Teil des Scheidengewölbes ausgeht, hat die Basis des Lig. latum links derart durchwachsen, daß der Ureter, der von den Wucherungen umwachsen ist, ausgeschält werden mußte. Der Tumor wird im ganzen mit Uterus und einem breiten Scheidenstück herausgeschnitten. Präparat: Uterus, Adnexe und Scheidenstück. In Höhe des linken hinteren Scheidengewölbes stark pflaumengroßer Tumor. Im Scheidenlumen ragt der Tumor in Form kleiner Polypen hervor, die jetzt am Präparat eingesunken sind.

4. Beckwith Whitehouse (1923): 40jährige Zweitgebärende mit ständigem Ausfluß, bei dem alle üblichen Fluorbehandlungsmethoden versagten. Als Ursache des Fluors stellte sich folgendes heraus: Portio war tief laceriert und der Sitz zahlreicher kleiner Zysten, die sich über die obere Hälfte der Vagina verbreiteten. Das klinische Bild wurde als Adenomatosis vaginae aufgefaßt. Bemerkenswert ist, daß die Patientin einen Uterus bicornis unicollis hatte.

5. Boerma (1925): 35jährig. Seit 2 Monaten Genitalblutungen. Befund: im recto-vaginalem Gewebe ein kleinkartoffelgroßer Tumor. Scheidenschleimhaut an mehreren Stellen mitbefallen. Laparotomie: Totale Entfernung. Nach einem Monat sieht man im hinteren Scheidengewölbe nur mehr eine Narbe mit etwas verhärtetem Grund. Mikroskopisch: Adenomyosis.

6. Bortkiewitsch (1913): Aus dem hinteren Scheidengewölbe wurde ein Fistelgewebe entfernt. Mikroskopisch: erstes Stückchen: innere Schichten der stark verdickten Vaginalwand, zweites Stückchen: äußere Schichten der Vaginalwand, rectovaginales Zwischengewebe und die beiden muskulären Schichten des Rectums. Plattenepithel der Scheide intakt, darunter chronische Entzündung. Die tumorartig verdickte Vaginalwand zeigt glatte Muskulatur, in Bündeln angeordnet, sich in verschiedenen Richtungen durchflechtend. Überall in dieser verdickten Wand findet man Drüsenlumina mit niedrigem Zylinderepithel, umgeben von rundzelliger Infiltration. Eine Verbindung mit der Oberfläche der Scheidenschleimhaut ist nicht zu sehen.

7. Brown-Miller (1920): 36jährig. 0-para. Menorrhagie, Unterleibs- und Defäkationsschmerzen. Befund: Retroversio, Cervix hart, im hinteren Scheidengewölbe harter unregelmäßiger Knoten, der mit dem Rectum, Lig. latum und der Cervix verwachsen ist. Spekulumeinstellung: Vaginale Zysten, klein und bläulich aussehend, stecknadelkopfgroß. Rectalschleimhaut nicht verschieblich. Laparotomie: Rectum und Sigmoid von zitronengroßer Masse eingeengt. Hysterektomie. Lösung des Tumors vom Rectum, welches eröffnet wird. Folge: Exitus am 8. Tage an Peritonitis.

8. Clara (1923): 1. Fall: 40jährig, 1-para. Starke Dysmenorrhoe. Vor mehreren Jahren Curettage. Befund: Im recto-vaginalen Septum Masse von der Größe der hinteren Muttermundslippe. Spekulumeinstellung:

kleiner Polyp des hinteren Scheidengewölbes. Operation: Excision einer haselnußgroßen Masse aus der Gegend hinter der Portio. Mikroskopisch: Acini mit einschichtigem zylindrischem Epithel. Fibromuskuläres Stroma. Keine Besserung, später Hysterektomie.

2. Fall: 27jährig. Menorrhagie und Dysmenorrhoe. Beim Touchieren wird ein kleiner Knoten hinter der Portio gefunden. Excision des Knotens. Fibromuskuläres Gewebe mit kleinen Zysten mit abgeflachtem Epithel.

9. Cullen (1916): 1. Fall: 43jährig, 0-para. Seit 3 Jahren Verstopfungsbeschwerden bei der Menstruation oder 4 bis 5 Tage nachher starke Schmerzen, die manchmal ins rechte Bein ausstrahlen. Zweimal starke Menstruation, die dann 8 bis 10 Tage dauerte. Vor 3 Jahren bestand schon ein recto-vaginaler Tumor, der rectal besser zu fühlen war. Die Scheidenschleimhaut des rechten Fornix erschien faltig und bläulich. Zwei Drittel des Tumors wurden auf vaginalem Wege entfernt. Jetzt ergibt der Befund harte 2 bis 3 cm große Masse im rechten Scheidengewölbe. Laparotomie: Hysterektomie unter Zurücklassung der Adnexe. Exstirpation des Tumors, der am Rectum an der seitlichen Beckenwand und hinteren Scheidenwand festgewachsen ist. Mikroskopisch: Glatte Muskulatur, fibröses Gewebe, etwas Fettgewebe. Der Tumor enthält zerstreut Uteruschleimhautgebilde. Manche Drüsen sind direkt von Muskulatur umgeben, andere liegen im charakteristischen Stroma, das einige Hämorrhagien enthält. Hier und da findet man gelbbräunliche Pigmentmassen. An manchen Stellen haben Muskulatur und Bindegewebe Nervenfasern umhüllt und komprimiert.

2. Fall: 25jährig. Starke rectale Schmerzen während der Menstruation, die in den linken Schenkel und das linke Knie ausstrahlen. Die Schmerzanfälle wiederholen sich bei jeder Periode. Die Schmerzen beginnen am 4. Tage und überdauern das Ende der Menstruation um einige Tage.

August 1914 erste Operation: Dilatation und Curettage, darauf Laparotomie. Lösung einer Verwachsung des Darms mit der Beckenwand. Linkes Ovar enthält eine orangengroße, blutgefüllte Zyste.

1915: Die Herausnahme zweier kleiner an der hinteren Scheidenwand befestigter Polypen bringt keine Besserung. Die Polypen rezidivieren. Außer Menorrhagie treten leichte Blutungen zwischen den Perioden auf.

1916: Unter der Cervix in der hinteren Vaginalwand mehrere kleine, weiche Polypen, die bei leichter Berührung bluten. Sie stehen nicht mit der Cervix in Verbindung. Diese Polypen werden mittels Curettage entfernt: Kauterisation und Tamponade.

August 1916: Harte Masse am supravaginalen Cervixteil. Ein neuer Polyp wird entfernt. Histolog. Befund der Polypen: ihre Oberfläche enthält geschichtetes Epithel, das dem der Vaginalschleimhaut gleichsieht. Es ist an einigen Stellen ulzeriert. Darunter dichtes, bindegewebiges Stroma. Noch tiefer zahlreiche größere, mit Blut gefüllte und kleinere Drüsen.

Sie sehen aus wie hyperplastische Corpusschleimhaut. An manchen Stellen sehr große Stromazellen, die an die großen Zellen eines beginnenden Sarkoms erinnern. Hier und da gelbes oder braunes Pigment, Überreste alter Blutungen.
November 1916: Stärkste rectale Schmerzen. Leichte Dysurie, Pollakisurie, zuletzt doppelseitige Lendenschmerzen. Hinteres Gewölbe verdickt, enthält mehrere Polypen. Einige davon sind dunkelblau oder blauschwarz. Rectale Untersuchung sehr schmerzhaft. 2. Operation: Dissektio beider Ureter, die ganz eingemauert sind und oberhalb der Kompression stark, unterhalb leicht dilatiert waren. Loslösung der Blase. Herausnahme des Uterus und eines 3 cm langen Stückes Vagina. 2 bis 3 cm kranken Gewebes der vorderen Rectalwand bleiben stehen. Präparat: Uterus mit 2 kleinen Myomen, hinter der Cervix blauschwarze Polypen. An der Cervix ein Tumor, der sich tief bis etwa in Höhe des inneren Muttermundes erstreckt und dessen unterster Teil Ursprung der Vaginalpolypen war. Histolog.: Adenomyosis mit Drüsen, Muskeln und Stroma.
3. Fall: 28jährig, 0-para. Seit 3 bis 4 Jahren schmerzhafte Menstruation. Seit 2 Monaten keine Periode mehr, meist ging von Zeit zu Zeit etwas Blut ab. Vor 2 Jahren häufig und schmerzhafte Miktionen. Befund: hinter der Cervix deutliche Verhärtung. Spekulumeinstellung: im hinteren Scheidengewölbe zahlreiche, wärzchenförmige, weiche, platte Polypen, die ganz von vaginaler Schleimhaut bedeckt sind. Einige sehen bräunlich aus und lassen ohne weiteres an Adenomyosis denken. Rectaler Befund: Verhärtung zwischen Cervix und Rectum. Rectumschleimhaut normal. Über dem Tumor in der Rectalwand starke Granulationen. Operation: Doppelseitige Pyosalpinx mit weiter abdominaler Tubenöffnung. In der hinteren Uteruswand kleines Myom. Hinter der Cervix in Höhe des inneren Muttermundes zieht eine verhärtete Masse von hier zum Rectum, dessen Wand mitbefallen ist. Herausnahme der Adnexe. Hoher Puls und die Befürchtung einer allzuschweren Operation lassen die Hysterektomie aufschieben. Präparat: an den Tuben typische tuberkulöse Veränderung.
4. Fall: 41jährig. Menstruation von 7tägiger Dauer, schmerzhaft, seit 2 Jahren Seitenstechen, lebhafte Schmerzen im rechten Unterleib während der Menstruation seit etwa 18 Monaten. Während dieser Zeit heftige schmerzhafte Krisen im Unterleib mit Ausstrahlung nach dem Rücken. Seit 5 Monaten Menses furchtbar schmerzhaft. Befund: hinter der Cervix harte Infiltration. Rectaler Befund: vordere Rectumwand infiltriert. Laparotomie: linke Adnexe werden herausgenommen, die Ureter gelöst, ebenso das Rectum, totale Hysterektomie. Präparat: in der Scheide kleine blauschwarze Zyste; auf einem sagittalen Schnitt sieht man eine verdickte Zone mit Hämorrhagien. Mikroskopisch: unter der normalen Scheidenschleimhaut finden sich durchflochtene Muskelbündel, eine Zyste mit desquamiertem Epithel und blutgefüllt, einige Epithelzellen enthalten

gelbbräunliches Pigmet. An einer Stelle springt in der Zyste ein Stück normale Uterusschleimhaut zungenförmig vor (hohes Zylinderepithel, typisches Stroma, das eine Uterusdrüse enhält). Zwischen den Muskelbündeln sieht man Inseln uterusschleimhautähnlichen Gewebes.

5. Fall: 25jährig, O-para. Eine Fehlgeburt vor 9 Jahren. Damals Curettage. Ein Jahr darauf erneute Curettage, Herausnahme der Tuben (Pyosalpinx), des linken Ovars und Appendektomie. Seit dieser Operation Menstruation alle 15 bis 21 Tage mit leichten Schmerzen, die sich seit einem Jahr verstärken. Vor 6 Jahren wurde in der Scheidenwand ein stecknadelkopfgroßer Knoten gefunden. Jetziger Befund: in der Scheidenwand rechts von der Cervix zwei bläuliche Zysten, über einer ist die Schleimhaut gerunzelt. Entfernung auf vaginalem Weg. Mikroskopisch: Beide Zysten umgeben von glatten Muskelfasern; zytogenes Stroma, einschichtiges Zylinderepithel. Spuren interstitieller Blutungen. Die Zysten selbst enthalten Blut.

6. Fall: 40jährig, 1-para. Vor 7 Jahren partielle Resektion beider Ovarien. Lösungen von Verwachsungen und Appendektomie. Jetzt Menstruation, die 7 Tage dauert und bei der äußerst viel Blut abgeht. Starke Dysmenorrhoe, besonders seit einem Jahr: Hauptschmerzen am Tage vor der Menstruation mit Übelkeit, Erbrechen und heftigen Unterleibs- und Lendenschmerzen. Befund: Uterus zu einer großen Masse verbacken, die einen großen Knoten trägt, der bis etwa 4 cm unter dem Nabel vorragt. Im rectovaginalen Septum, links von der Medianlinie, harte Masse. Laparotomie: Rectum verwachsen mit hinterer Uteruswand und linkem Lig. latum. Lösung des Rectums, Lösung und Exstirpation der Cervix. Präparat: Eine harte Masse zieht von der Uterusrückwand bis ins Septum rectovaginale: Adenomyosis.

7. Fall: 36jährig, 1-para, vor 2 Jahren Appendektomie, Schmerzen im linken Unterleib. Befund: normaler Uterus, hinter der Cervix Knötchen, das dort angewachsen und in Form zweier bläulicher Zysten unter der Scheidenschleimhaut hervorragt (ausserdem Gallensteinleiden. Operation). Die Adenomyosis wird nicht angegriffen. Einige Wochen nachher öffnet sich spontan ein Beckenabszeß in die Vagina.

8. Fall: 26jährig. Menstruation alle 3 Wochen bei 10 bis 15tägiger Dauer. Nach einer Curettage, die im 16. Lebensjahr vorgenommen wurde, bessern sich die Menses und dauern nurmehr 3 bis 4 Tage. Jetziger Befund: Menstruelle Schmerzen im Unterleib, die einen Tag vor der Periode beginnen. Obstipation, Darmspasmen. Normaler Uterus, hinter der Cervix lappenförmige Masse. Die Schleimhaut des hinteren Scheidengewölbes trägt Wärzchen und hervorragende Zystchen, von denen 2 schwarz aussehen. (Spitzentuberkulose links). Operation: der Tumor wird vaginal so weit als möglich gelöst. Dann Laparotomie mit Lösung des rechten Ureters. Hysterektomie. Lösung einer Stenose des Sigmoids. Am 4. Tage Exitus. Präparat: Adenomyosis.

10. Davis Carl Henry and R. S. Cron (1926): Unter neun Fällen von Endometriosis fanden sie einen mit Zysten im hinteren Vaginalgewölbe.

11. Derischsweiler (1931): 1. Fall: 40jährige Nullipara-schwache unregelmässige Blutung. Befund: im hinteren Scheidengewölbe dicht hinter der Portio pflaumengroßer, bläulichroter, derber Tumor. Probeexcision: derbes Bindegewebe, darin zylinderepithelbegleitete Hohlräume von etwa Erbsengröße, in ihnen älteres und frischeres Blut. Sie sind umgeben von ziemlich viel Stroma. Befund einen Monat später: im hinteren Parametrium geringe Infiltration. Patientin beschwerdefrei. Probeexcision: Stroma reichlicher, „die einzelne Zelle zeigt einen großen hellen Kern, der einem solchen einer prägraviden Stromazelle des Endometriums ähnelt".

2. Fall: 36jährig, Tumor im hinteren Scheidengewölbe. Probeexcision: in derbem Bindegewebe zystisch erweiterte mit Zylinderepithel ausgekleidete Hohlräume in unregelmässiger Anordnung. Beteiligung der Drüsenepithelien an der Funktion ist nachzuweisen.

3. Fall: Vorderes Vaginalgewölbe: bläulich schimmernde Zyste. Auch im hinteren Vaginalgewölbe haselnußgroßer, derber, unregelmässig abgegrenzter Knoten. Histologischer Befund: derbes, gequollenes Bindegewebe des Spatium retrocervicale, darin drüsige Hohlräume mit teilweise hohem Zylinder-, teilweise kubischem Epithel. Reichlich Stroma. Auch kleine Zysten, kleine Drüsenschläuche. Größere Herde enthalten im Innern Blut, wobei in manchen Fällen die Epithelauskleidung des Lumen in Abstossung begriffen ist. Das Bindegewebe zeigt teilweise lymphocytäre Infiltration.

12. Elfeld: 41jährig. Die erste Regel war mit 15 Jahren aufgetreten. Der Verlauf der Periode war regelmäßig 4wöchentlich, die Dauer 5 Tage, die Blutungen waren oft mit starken Schmerzen verbunden. Patientin klagt seit 2 Jahren über „dauernden Druck auf dem After", über Schmerzen in beiden Seiten. Vor einem Jahre hatte Patientin starke Blutungen. Befund: außergenital: o. B. Der Uterus ist etwas größer als normal. Die hintere Portiolippe verdickt, es finden sich viel ovula Nabothi. Dicht hinter der Wand des hinteren Vaginalgewölbes, scheinbar dicht unter der Schleimhaut, liegt eine feinhöckerige, nicht ganz walnußgroße Geschwulst, die andererseits mit dem Uterus in Verbindung zu stehen scheint. Operation: Herauslösen des Uterus mit dem Knoten, der von der Cervix aus unter dem Douglas-Peritoneum sich entwickelt hat.

Makroskopische Beschreibung des Tumors: Der Uterus setzt sich an der Cervix rechtwinklig in den walnußgroßen Knoten fort, der beinahe die ganze Hinterfläche der Portio einnimmt. Am Fornix bedeckt Vaginalepithel seine Unterfläche. Im Bauchfellteil schlägt sich das Bauchfell auf die Oberfläche des Tumors über. Am hinteren Rande des Tumors

sieht man die rauhe Schnittfläche des recto-vaginalen Zwischengewebes. An der Stelle, wo die Cervix vom Tumor frei wird, setzt sich der Tumor mit einer Schlucht von der Cervix ab. Die Oberfläche des Tumors ist rauh. Die **Portio** ist allseitig stark verdickt, besonders die hintere Muttermundslippe. Sie zeigt viel Ovula Nabothi und an der hinteren Muttermundslippe eine größere blutgefüllte Zyste. Nach hinten von der Portio, unter dem dort erhaltenen Vaginalepithel, findet man gleichfalls eine schwärzlich durchschimmernde Zyste.

Die **Cervix** ist von plumpem Aussehen und an ihrer Rückfläche mit dem Tumor verbacken.

Die **Tube** ist geschlängelt und durch Adhäsionen mit Uterus und Ovarium verlötet. Gleich nach ihrem Abgang vom Uterus erscheint sie zystisch erweitert. Die Fimbrien ihres abdominalen Endes sind untereinander verbacken und durch Stränge am Ovarium fixiert.

Das **linke Ovarium** hat an seiner Oberfläche mehrere kleine mit schwärzlich durchschimmernden Massen erfüllte Zysten (corpora lutea).

Tumor und Uterus werden durch Sagittalschnitt eröffnet. In die Vorderseite des Corpus finden sich zwei kleine intramurale Myome eingebettet. Das Gewebe des Tumors, sonst von der Konsistenz der Uterusmuskulatur, weist eine zerklüftete Beschaffenheit auf. Mikroskopische Befunde: **Tumor:** An der Vagina findet sich Plattenepithel. Darüber festes Bindegewebe, das nach oben sich allmählich aufsplittert und gefäßreicher wird. Im ganzen Tumor ist, wie aus *van Giesson*-Präparaten hervorgeht, fast gar keine Muskulatur enthalten. In dem Bindegewebe des Tumors liegen nahe dem Vaginalepithel Zysten, mit plattem, nach der Serosaseite zu kubisch werdendem Epithel. Sie setzen sich nach der Serosaseite in einem ampullenförmigen Hals fort.

Die epithelialen Elemente des Tumors machen den Eindruck von Drüsen. In dem eben erwähnten Stroma eingebettet, verlaufen sie bündelförmig in dem Grundgewebe des Tumors. Jene oben erwähnten, dem Vaginalepithel nahe gelegenen Zysten mit ampullär sich verengerndem Hals, finden ihren Ausgang in engen Schläuchen, die nach der Serosaseite des Tumors ziehen. Diese durchsetzen bis zu einer Schicht, die das Vaginalepithel von den Zysten trennt, den Tumor in seiner ganzen Ausdehnung von der Serosaseite zur Vaginalseite.

Das „Drüsenstroma" setzt sich überall scharf vom umgebenden Grundgewebe des Tumors ab. Es ist vielfach faserreich mit Spindelzellen, vielfach lockerer mit aufgequollenen rundlichen oder sternförmigen Zellformen. Die Epithelformen in den Drüsen sind nicht überall gleich. Gerade die schlauchförmigen Partien zeigen wundervolles Zylinderepithel. In den ampullär gestalteten, der Vagina nahen Zysten wird das fast platte Epithel des Fundus an der Bauchfellserosa zugerichteten Ampullenhals kubisch. Es findet sich auch hier keine Andeutung von Sekretion. Das Drüsenepithel ist in den bisher geschilderten Partien überall einschichtig.

Drüsen von demselben Charakter werden in allen durch den Tumor geführten Schnitten gefunden. Besonders charakteristisch ist überall ihr bündelförmiger Verlauf in einem gemeinsamen Mantel von „cytogenem Gewebe". Nur vereinzelt liegen Drüsen abseits mit wenig oder gar keinem Stroma im Tumor. Die Wachstumsrichtung der Drüsen ist entschieden von der rauhen Oberfläche des Tumors, die normalerweise von intakter Serosa bedeckt sein sollte, durch das recto-vaginale Zwischengewebe, in welchem der Tumor entwickelt ist, nach dem Vaginalepithel der Fornix zu gerichtet. Die Ampullen stehen nirgends mit dem Vaginalepithel in Verbindung.

13. Frankl (1932): 1. Fall: 38jährig, 2 mal Abortus, 1 Partus. In den letzten Jahren verstärkte Regelblutung, oft ziemlich unregelmäßige Blutungen zwischen zwei normalen Perioden. Öfter Schmerzen bei der Defäkation. In letzter Zeit fast täglich Blutung und stärkere Blutungen. Befund: hintere Portiolippe derb, verdickt. Uterus etwas vergrößert, Beweglichkeit eingeschränkt. Im hinteren Scheidengewölbe derbes, plattenartiges Infiltrat, das gegen das Rectum fixiert erscheint. Rectalschleimhaut verschieblich. Spiegelbefund: Portio von anscheinend normaler Schleimhaut bedeckt. An der Stelle des Infiltrates ist die Schleimhaut vorgewölbt und von einzelnen zarten Narben durchzogen. Zwei etwa 1 cm voneinander entfernt stehende Fistelöffnungen; die hintere führt gegen das paravaginale Bindegewebe, aus dem sich hämorrhagisches Sekret entleert. Die zweite vordere Fistel führt gegen das Rectum. Zusammenhang mit dem Uteruscavum läßt sich nicht nachweisen. Operation: Totalexstirpation des Uterus, Entfernung der linken Adnexe, an welchen ein haselnußgroßes zystisches Gebilde hängt. Massige Infiltrate in der Gegend des rechten Parametriums, breite Verlötung der hinteren Collumwand mit dem Rectum (10 Tage post operative Embolie mit Exitus). Histologisches Bild: Drüsen vom Charakter der Korpusdrüsen umgeben von Stroma, das stellenweise durchblutet und oft entzündlich infiltriert ist. Einzelne Drüsen zystisch erweitert, Epithel einschichtig, hochkubisch. Sekretionserscheinungen nur in wenigen Drüsen wahrnehmbar. Der Übergang der Portio in die Vagina läßt an einigen Stellen Unterbrechungen des Plattenepithels erkennen, an denen drüsige Schläuche ausmünden.

2. Fall: 50jährig. Unregelmäßige Blutungen, weder Blasen-, noch Mastdarmbeschwerden. Uterus vaginal operiert. Hinterfläche des Uterus zeigt mehrere subseröse Myome. Eine fingerbreite Manschette der Vagina hat an ihrer Hinterfläche ein kirschgroßes Gebilde, das mit seinem „zipfelförmig ausgezogenen cranialen Ende mit der Hinterwand der Cervix in Verbindung steht" und das mikroskpisch als Adenomyosis erkannt wird: Drüsen in Stroma eingebettet, einzelne Stromainseln enthalten zahlreiche Blutgefäße. Die Blutungen werden auf die Polypen gezogen.

14. Freund (1921): beobachtet in 6 Monaten 4 Fälle von recto-vaginaler Adenosis. Jedesmal wurde der Tumor im hinteren Scheidengewölbe palpiert und hatte auch das Rectum mitbefallen. Alle 4 wurden auf abdominalem Wege operiert. Bei zweien wurden Uterus und Adnexe mit den Tumoren entfernt, beim dritten mußte das Rectum verletzt werden.

15. Funke-Tilp (1910): Zwei Fälle von Adenomyosis. Einer der Cervix und einer des Douglas: in beiden war die Endometriosis in die Scheidenwand gewuchert, hatte aber keine Ulzerationen gemacht. Exstirpation.

16. Füth (1903): 1. Fall: 34jährig, Nullipara. Seit 5 Jahren heftige Schmerzen und Beschwerden im Unterleib rechts, die während der Menses auftraten. Da die Schmerzen rechts angegeben wurden, wurde Appendektomie gemacht, die keine Besserung bringt. Seit mehreren Jahren Obstipation, in letzter Zeit etwas Ausfluß und fast unerträgliche Schmerzen während der Menses.

Untersuchung: An beiden Portiolippen $^1/_2$ cm breite Erosionen. Das ganze hintere Scheidengewölbe ist ausgefüllt von einer weichen ulzerierten, leicht blutenden Masse, die sich hinter der Cervix und dem Uterus in einem etwa faustgroßen Tumor fortsetzt. Uterus wenig vergrößert, anteponiert, anteflektiert, vollkommen unbeweglich. Tumor reicht rechts bis an die Beckenwand heran, nach links überragt er nur wenig die Seitenkante des Uterus. Schleimhaut überall glatt und gegen die infiltrierte Unterlage verschieblich.

Laparotomie: Canum Douglasii ausgefüllt von einer sich derb anfühlenden Geschwulstmasse, die bis an den Fundus reicht und mit dem Rectum verwachsen ist. Linkes Lig. latum zwischen Uterushorn und Ovarium infiltriert. Ovarien und Tuben normal. Rechter Ureter in seinem untersten Teil von der Geschwulstmasse umhüllt. Bei Entlassung in der Scheide querverlaufende, harte, dicke und am Rectum und an der Beckenwand fixierte Masse. Gutes Befinden.

Makroskopischer Befund des exstirpierten Uterus mit Adnexen und oberstem Abschnitt der Scheide: hintere Uterusfläche am Fundus ohne serösen Überzug, sieht wie zernagt, angefressen aus, ebenso die beiden Seitenkanten. Die Ausnagung geht beiderseits bis in die Tubenwinkel und weiter in der Richtung des Lig. ovarii proprium. Am äusseren Muttermund $^1/_2$ cm breite Erosion.

Mikroskopischer Befund: Schon eine vor der Operation vorgenommene Probeexzision ergab ein Bild, „das genau so wie Uterusschleimhaut aussah“. Das Operationspräparat zeigt Drüsengewebe, bestehend aus einzelnen längs, quer oder schräg getroffenen Drüsenschläuchen, die meist von reichlichem zytogenen Gewebe umgeben sind, vereinzelt „nackt der Muskulatur anliegen“. In dem der Scheide naheliegenden Abschnitten der Geschwulst befinden sich zahlreiche Drüsen, dicht beieinander liegend,

die mit den sie umgebenden kernreichen Schichten den Eindruck erwecken, als handle es sich um stark hyperplastische Uterusschleimhaut. Die Uterusmukosa steht in keiner Verbindung mit dem Tumor, auch die Cervixschleimhaut ist vollkommen von dem in dem hinteren Scheidengewölbe liegenden Tumorteil getrennt. Die Uterusmukosa ist als hyperplastisch zu bezeichnen. Im hinteren Scheidengewölbe überwiegt der drüsige Anteil.

2. Fall (1917): 36jährig. Blutungen aus der Scheide. Im hinteren Scheidengewölbe bis zur Höhe des äußeren Muttermundes eine derbe, feste Masse. Darüber Plattenepithel, das an einer kleinen Stelle blutet. Schleimhaut des Rectums platt und verschieblich. Ein Jahr später aufhören der Blutung, lebhafte Schmerzen im Becken, quälender Tenesmus recti. Starke Flatulenz und Auftreibung des Leibes, Stuhl nur möglich mit Einlauf und Abführmittel.

Befund: Hinteres Scheidengewölbe ausgefüllt, Uterus retroponiert, ganz unbeweglich.

Abdominale Totalexstirpation nach *Wertheim*.

3. Fall (1917): 45 Jahre. Seit 9 Jahren hartnäckige Verstopfung. Periode außerordentlich schmerzhaft, starker Drang auf den Mastdarm. Exzision aus einer Verdickung des hinteren Scheidengewölbes: lockeres Bindegewebe mit Muskulatur, in deren Bereich kleine drüsige Einlagerung, die nicht mit den Drüsen der Schleimhaut in Verbindung steht. Abdominale Totalexstirpation, wobei an dem Rectum viel Geschwulstgewebe stehen bleibt.

17. Goßmann (1900): 30jährig, zweimal Frühgeburt mit toten Kindern. Seit 4 Jahren Unfruchtbarkeit. Untersuchung: Retroversio, im hinteren Scheidengewölbe eine Resistenz mit einzelnen Knötchen und Erhabenheiten, die in der Schleimhaut selbst liegen. Nach 3 Monaten war diese Resistenz gewachsen und noch rauher und höckeriger geworden. Schleimhaut deutlich bläulich gefärbt und „wie narbig eingezogen". Während des Intermenstruums war Blut abgegangen. Von der hart und höckerig sich anfühlenden Geschwulst zieht — deutlich palpabel — ein kleinfingerdicker harter Strang nach der Cervix und verliert sich in den unteren Partien des Uteruskörpers. Probeexzision: „Die herausgeschnittenen Stückchen fühlen sich derb wie Uterusgewebe an". Weiße Schnittflächen von körnigem Gefüge, die einzelnen Körnchen und Erhabenheiten haben blaugelbliche Färbung. Fibromuskuläres Gewebe von der Beschaffenheit der Uterusmuskularis. In diesem Gewebe Drüsenschläuche von mannigfacher Gestalt und verschiedener Verlaufsrichtung, deren Epithel einschichtig ist. An einzelnen Stellen bilden Kanäle Endkolben, Zysten und Ampullen. Die Drüsen sind eingebettet in zytogenes Gewebe.

18. Griffith (1914): 37jährig, 1-para, im 6. Monat schwanger. Schlecht begrenzte Masse im Septum recto-vaginale, die weich und schwammig erscheint und bei Spekulumeinstellung blutet. Rectalschleimhaut normal.

Im hinteren Scheidengewölbe wird ein Stück Tumor probeexcidiert. Im folgenden vergrößert sich der Tumor stark und komprimiert das Rectum. Auf Radiumtherapie verkleinert sich der Tumor. Mikroskopisch: Große Zonen tpyisch dezidualer Zellen in einem bindegewebigen Stroma und Muskulatur. Abgeplattetes Epithel.

19. Guleke und Schiekelé (1917): 25jährig, seit 4 Jahren schmerzhafte Menstruation. Leichte Obstipation und Defäkationsbeschwerden während der Menses. Nachdem im Juni 1913 einige Verwachsungen gelöst wurden und die rechte Tube und linke Adnexe weggenommen wurden, wird im Oktober im hinteren Scheidengewölbe eine unregelmäßig vorspringende Rauhigkeit beboachtet, die etwa die Größe einer Haselnuß hat und etwas am Rectum fixiert ist, dagegen nicht am Uterus. Die Schmerzen sind stärker geworden und stellen sich auch zwischen den Menses ein. Auch die Defäkationsbeschwerden sind stärker. Im Douglas harter, unregelmäßiger, unbeweglicher, nußgroßer Tumor, der das Scheidengewölbe überzieht und am Rectum adhärent ist. Excision auf vaginalem Weg. Adenomyosis. Juli 1914 2. Operation: Eingehen seitlich des Rectums und Loslösung eines Tumors. Beim Loslösen in der Gegend, in der die Probeexcision gemacht wurde, wird die Scheide eröffnet. Die obere Tumorpartie hängt sehr fest mit dem Rectum zusammen. Der Versuch die Verwachsung zu lösen gelingt nicht ganz, und es muß ein haselnußgroßes Tumorstück zurückgelassen werden. 1915. Das zurückgebliebene Tumorstück ist hart und etwa nußgroß Röntgenbestrahlung. 1916 Tumor beträchtlich zurückgegangen.

20. Heim (1925): 1. Fall (1918): 43jährig. Go-infiziert, seither Kreuzschmerzen, verstärkte und schmerzhafte Menses. Dauernd Fluor, zeitweise Leibschmerzen. Befund: Uterus retrovertiert, nicht aufrichtbar. Im Douglas druckschmerzhafter, walnußgroßer harter Knoten. Abdominale Totalexstirpation mit Adnexen und Stückchen aus dem hinteren Scheidengewölbe.

Bei der histologischen Untersuchung zeigt ein Schnitt aus dem hinteren Scheidengewölbe: normales geschichtetes Plattenepithel, darunter Tunika propria, die an der Oberfläche Leukozytenansammlungen zeigt. Darunter inmitten des Bindegewebes zystische Hohlräume mit kubischem Epithel, enthaltend einen aus weißen und roten Blutzellen bestehenden Inhalt. Weitere Zystenbildungen am Übergang zur tieferen Muskulatur. Bei rein tubulären Bildungen: Epithel und reichlicheres Stroma, von kleinen Kapillaren durchsetzt.

2. Fall: 42 Jahre. Nach Exstirpation einer anscheinend tuberkulösen Niere wird noch 3 mal von Gynäkologen laparotomiert. Schmerzen stechender Art am Mastdarm, Stuhldrang, Verstopfung während der Menses am stärksten, Übelkeitsgefühl, Brechreiz. Im hinteren Scheidengewölbe unregelmäßig geformte Verhärtung. 1919 Entfernung der linken Adnexe, Ventrofixation. 1921 supravaginale Amputation des Uterus,

Resektion der anderen Tube. Uterus, Mast- und Dünndarm sind schwer miteinander verwachsen. Ein halbes Jahr später Incontinentia urinae, krampfartige Schmerzen in beiden Oberschenkeln, ausstrahlend in die Waden, Schmerzen im Mastdarm, Stuhl geht nur mit Medikamenten. Menses schwach, nachher Schmerzen. Moorbadkur: Abnahme der Schmerzen, die jedoch bald wiederkehren. 1924 Untersuchung: linkes Scheidengewölbe ziemlich stark infiltriert; die Infiltration geht auf den oberen Teil der Scheide über. Anfang 1925 hinter der Portio zungenförmige druckempfindliche Resistenz, die nach links zum Rectum hinzieht, dieses einengend. Operation: Resistenz sitzt hinter dem Cervixstumpf, engt das Rectum ein und ist diffus und fest mit ihm verbacken. Herausschneiden der Portio, Freilegung des Rectums und Resektion eines etwa 12 cm langen Stückes mit dem Tumor; Anus praeter-naturalis links. Mikroskopischer Befund des Knotens hinter der Portio: intaktes, mehrschichtiges Plattenepithel des hinteren Scheidengewölbes. Mit den ersten Bündeln glatter Muskulatur Auftreten der ersten heterotopen Wucherungen, die in der Tiefe in den Muskelinterstitien immer zahlreicher werden. Außerhalb der Muskelinterstitien neigen sie anscheinend zu zystischer Bildung unter Stromaschwund und Abflachung ihres Epithels. In den Lichtungen: farbloses Sekret mit geringen Leukozytenbeimengungen. Die Umgebung der Herde zeigt ausgedehnte, teils binnen-, teils zwischenzellige Blutpigmenteinlagerungen, die manchmal auch im Stroma liegen. In den tubulären Drüsen stellenweise Invaginationen wie bei hyperplastischer Uterusschleimhaut.

21. Heine (1907): Supravaginale Hysterektomie mit Wegnahme der Adnexe. Von der Cervix zieht sich ein nußgroßer Tumor in die hintere Scheidenwand. Mikroskopisch: zahlreiche Zysten- und Drüsenkanälchen mit kubischem und zylindrischem Epithel. „Pseudoglomeruli", die vom zellreichen Stroma umgeben sind. Die größten Zysten enthalten teils frei, teils intrazellulär liegendes Pigment. An Serienschnitten ist zu sehen, daß die Drüsenröhrchen zahlreich in die Beckenhöhle münden. Das Peritoneum hat seinen endothelialen Charakter verloren und ist kubisch geworden. An der Stelle, wo sich die Schleimhaut der Vagina gegen den Tumor abgrenzt, besteht eine Verbindung mit dem Tumor. Die Schleimhaut zeigt hämorrhagische Spuren.

22. Heineberg (1917): 1. Fall: 27jährig. Rectalschmerzen während der Periode. Ausstrahlung in den linken Schenkel. August 1914 Dilatation und Curettage. Darauf Laparotomie. Verwachsungen werden gelöst. Es wird etwas Blut in der Bauchhöhle und eine Blutzyste des linken Ovars gefunden. Herausnahme der linken Adnexe und Appendektomie. Zunächst Besserung, dann im Februar 1915 erneut heftige Schmerzen. Der Befund ergibt jetzt 2 kleine Polypen an der hinteren Scheidenwand. Ihre Herausnahme bringt keine Besserung. Juni 1915 Menorrhagien und leichte Blutungen aus der Scheide zwischen den Perioden. An derselben Stelle

wie früher werden wieder Polypen gefunden. 1916 heftige Schmerzen. Mehrere kleine Polypen der hinteren Scheidenwand 1 cm von der Cervix entfernt, mit der sie nicht in Verbindung stehen. Sie sehen aus wie Schleimhautpolypen des Uterus, sind aber weicher und bluten bei der geringsten Berührung. Darunter eine Verhärtung und seitlich in der Basis der Lig. lata eine Erhebung. Operation: Die Polypen werden mittels Curettage entfernt. 6 Monate später hat die im Septum rectovaginale liegende Masse an Umfang zugenommen und scheint an der supravaginalen Partie der Cervix fixiert zu sein. Ein erneut entstandener Polyp wird herausgenommen. Mikroskopisch: Scheidenepithel ulzeriert, darunter dichtes Bindegewebe. Tiefer viele Drüsen, von denen die größeren von charakteristischem Stroma umgeben sind. Einige der letzteren sind mit Blut gefüllt. Die Drüsen gleichen denen des Corpus uteri.

2. Fall: 45jährig. 2-para. Eine Fehlgeburt vor 11 Jahren. Seit dieser Zeit Prolaps. Menstruation war immer unregelmäßig und schmerzhaft. Seit vielen Jahren Unterleibsschmerzen, die z. Z. der Periode stärker werden. Befund: Prolapsus. In der hinteren Scheidenwand 5 cm oberhalb der Vulva harte unregelmäßige Masse, die aus 4 bis 5 Polypen besteht, welche in die Scheide bluten. Spekulumbild: Die Polypen sehen wie Scheidenschleimhaut aus, sind unverletzt und bläulich verfärbt. Operation: Entfernung auf vaginalem Weg. Mikroskopisch: unter dem Scheidenepithel fibröses Gewebe und glatte Muskulatur, in der zerstreut Drüsenröhrchen mit zylindrischen Epithelien liegen. Einige zystische Erweiterungen.

23. Herff (1897): 49jährig, 4-para. Bei der Untersuchung zweier polypöser Scheidenfibromyome, die im hinteren Scheidengewölbe saßen, fand er in der Tiefe der einen Geschwulst „zahlreiche feinste, z. T. verzweigte und leicht erweiterte Drüsenröhrchen“ neben vereinzelten kugeligen Zystchen, die „inselartig in dichter Anordnung in einer schmalen Schicht begrenzter glatter Muskulatur lagen“. Das Epithel der Röhrchen war einschichtig, kubisch oder niedrig zylindrisch. Nirgends Becherzellen oder Schleimabsonderung. Hier und da sind die Röhrchen mit Erweiterungen oder Seitenästchen versehen. Einzelne der Drüsen münden in Zystchen. Nirgends Flimmerepithel. Eines der Fibromyome ist also zugleich noch eine Adenomyosis.

24. Herley (1924): 30jährig, eine Zangengeburt, vor 5 Jahren Fehlgeburt. Vor 2 Jahren zum erstenmal Schmerzen beim Coitus, einmal hat die Patientin gleich nachher Ausfluß roten Blutes aus der Vagina beobachtet. Später hat sie zwischen 2 Perioden einmal Ausfluß bräunlichen Blutes vermischt mit rotem beobachtet. Schmerzen bei der Defäkation. Hinter und rechts der Cervix unregelmäßiger, leicht blutender Knoten. Rectale Untersuchung sehr schmerzhaft. Rectalschleimhaut verschieblich. Spekulum: Der Knoten setzt sich aus einer Reihe papillomatöser blau-

rötlicher Wucherungen zusammen, die die Vaginalschleimhaut durchbrochen haben. Kurze Zeit später hat ein neuer kleinerer Knoten die Vaginalschleimhaut hinten und links von der Cervix durchbrochen. Operation 1918. Unvollständige Herausnahme des Tumors (wegen der rectalen Verwachsung). Mikroskopisch: Zysten mit zylindrischem Epithel, umgeben von zelligem Stroma. Einige Drüsenhohlräume haben das Aussehen, das einige Autoren als „Pseudoglomeruli" betrachtet haben. Glatte Muskulatur. Fibröses Gewebe. Auch Stromainseln ohne Drüsen sind vorhanden. Folgen der Operation: Die Blutungen hören auf, aber die Schmerzen bleiben. Januar 1920. Radium wird in die Knötchen gelegt. Die Schmerzen werden geringer, ohne ganz aufzuhören, einen Monat später verschwinden die Knötchen. Herbst 1920: Knotenrezidiv, Blutung, Schmerz. Jetzt tritt eine Schwangerschaft ein. Künstliche Unterbrechung im 3. Monat wegen des Tumors. Erneut Radium: Tumor geht schnell zurück. Eine erneute Schwangerschaft wird ausgetragen. Kaiserschnitt. 3 Jahre später keine Knoten mehr und kein Zeichen einer Adenomyosis.

25. Hermstein (1929): Durchbruch einer Ovarialendometriose in die Scheide.

36jährig, Nullipara. Seit einem Jahr blutiger Ausfluß. Kohabitationsblutungen. Hinter der Portio rechts: kleine Öffnung mit hart infiltrierten Rändern, Uterus in Anteflexio-Stellung, rechts davon hühnereigroßer, beweglicher Adnextumor, links kleinerer Tumor. Spekulumbefund: im rechten Scheidengewölbe ungefähr kirschkerngroßer Granulationspfropf. Laparotomie: In beiden Zysten und in dem Granulationsgewebe Endometrium. Der endometrioide Tumor ist also in die Scheide durchgebrochen.

26. Hinselmann (1927): In diesem Falle von Adenomyosis des hinteren Scheidengewölbes handelt es sich um ein fortgeschrittenes Stadium. Die ersten Erscheinungen lagen $2^1/_4$ Jahre zurück. Durch Totalexstirpation mit großer Vaginalmanschette unter Belassung der gesunden Adnexe wurde die Frau geheilt.

27. Hinterstoißer (1920): 46jährig, Nullipara. Seit 3 Monaten Druckschmerzen im Unterleib, Fluor. Befund: Hinter der Portio im Fornix eigroße Geschwulst, deren Ränder unscharf in die Umgebung übergehen. Eine harte Infiltration füllt den Raum zwischen Collum, Fornix und Rectum aus. Die Schleimhaut der hinteren Scheidenwand trägt 5 den Zungenpapillen ähnliche, in der Mitte gedellte Wärzchen, von denen je zwei paarig angeordnet sind. Diese Wärzchen erscheinen als Ausführungsgänge von Drüsen und entleeren ein übelriechendes Sekret. (Verdacht auf bösartige Neubildung). Operation: Totalexstirpation des myomatösen Uterus mit seinen Adnexen. Präparat: Myomatöser Uterus. Die Geschwulst des Scheidengewölbes unterscheidet sich auf dem Querschnitt von dem Myom und sieht teils fibromatös, teils drüsig

aus. Mikroskopisch: Die drüsigen Teile der Geschwulst zeigen den Bau von Uterusschleimhaut. Die Drüsen sind von einschichtigem Flimmerepithel ausgekleidet. Die Drüsenkanäle liegen in scharf gegen das Fibromyom abgegrenztem Bindegewebe der Schleimhaut. Ein Teil der Kanäle mündet als Fisteln im hinteren Scheidengewölbe. Auch sie haben einschichtiges Flimmerepithel. An den Mündungsstellen reichlich entzündliche Infiltration.

28. Horizontov: 42jährig, Nullipara; Blutungen, Ausfluß. Befund: Im hinteren Scheidengewölbe 3 leicht blutende Erhöhungen, die auf gemeinsam harter Basis saßen und mit papillären Wucherungen bedeckt waren. Das ganze Scheidengewölbe und ein Teil der hinteren Muttermundslippe wird exzidiert.

Nach 1½ Jahren: im hinteren Scheidengewölbe auf der alten Stelle warzenförmige Wucherungen; hohe Cervixamputation, breite Exzision der Scheidenwand. Mikroskopisch: „Adenomyom".

29. Ito (1897): 49jährig, 4-para, Prolapsus uteri et vaginae; Portio stark hyperplasiert, hat Dekubitalgeschwür und trockenen Epithelüberzug. Etwa ½ cm von der hinteren Muttermundslippe entfernt, an der Absatzstelle von Portio gegen die Scheidenwand, an der hinteren Vaginalwand dicht nebeneinander zwei polypöse Tumoren, der rechte mit einem dicken breiten Stiel befestigt, der linke von fast Walnußgröße, beide von mäßig fester Konsistenz und überkleidet von glatter Scheidenwand. Kolporhaphie und vaginale Totalexstirpation. Die Basis der Tumoren wird mitgenommen.

30. Kleinhans (1904): 44jährig. Bräunlicher Ausfluß. Im obersten Drittel der hinteren Vaginalwand eine bis nah an die Portio reichende Neubildung: teils dicht aneinandergelagerte Läppchen, teils papillenähnliche Ecrescenzen mit glatter glänzender Oberfläche und dunklem Inhalt. Im Douglas derbe Masse. Rektumschleimhaut verschieblich. Probeexcision aus einem Läppchen im Fornix: zahlreiche drüsige Bildungen mit einschichtigem Zylinderepithel. Totalexstirpation: ein Stück Scheide wird mitexstirpiert. Hauptmasse der Neubildung besteht aus glatter Muskulatur, in die drüsige Bildungen eingelagert sind, deren Epithel zylindrisch einschichtig von verschiedener Höhe ist. Um diese Drüsenbildungen findet sich zytogenes Gewebe. An einigen Stellen in der subepithelialen Schicht Pigment. Die Drüsen zeigen zystische Erweiterungen. An einzelnen Stellen kommen die Drüsenschläuche bis ans Vaginalepithel heran und verbinden sich mit diesem, ohne daß ein deutlicher Ausführungsgang zu sehen ist. „An anderen Stellen senkt sich eine dicke Lage des geschichteten Scheidenepithels ein Stück weit in die Tiefe, läßt in der Mitte einen Raum frei, hört plötzlich auf, während die basale Zylinderzellenschicht einen Schlauch bildend sich weiter einsenkt, um sich in einer gewissen Tiefe in dünnere, stark gewundene Schläuche zu teilen".

31. Koerner (1928): 28jährig. Schwerste Dysmenorrhoe. Seit dem 22. Lebensjahr Menstruation mit krampfartigen Schmerzen und Erbrechen. Befund: kirschkerngroßer, derber, schmerzhafter Tumor hinter der Portio, bei Spekulumeinstellung erkenntlich als blau durchschimmernde Zyste. Laparotomie: im Bauchraum etwas schokoladenartig verfärbtes Blut, in der rechten Tube mehrere weiche Knoten, am Ovar der gleichen Seite nußgroße Zyste. Zwischen Lig. rotundum und Lig. infundibulo-pelvicum bläulich schimmernde Zystchen, flache Herde in der Beckenwand. Gleich Auflagerungen an der Uterusrückwand, den linken Adnexen sowie um das Coecum herum. Abtragen der Adnexe. Per vaginam Abtragen der Scheidenknoten. Mikroskopisch Endometriumherde: uterine Drüsen, zytogenes Gewebe, menstruelle Reaktion. Pat. geheilt, bisher fast beschwerdefrei.

32. Langen (1926): 34jährig. 1923 Schmerzen im Unterleib, die nur zeitweilig bestehen. Sommer 1924 zeitweise weißlicher Ausfluß. September Schmerzen im Unterleib und Magengegend. Vaginale Untersuchung: an der Rückseite der Portio höckerige Erosion, Muttermund selbst vollkommen frei. Uterus normal, groß, derb in Mittelstellung, beweglich. Ca-Verdacht. Probeexcision: Unter dem Plattenepithel in relativ schmaler Zone, teils einzeln, teils in Gruppen Drüsenräume unregelmäßiger Gestaltung, ausgekleidet von hohem einschichtigem Zylinderepithel, vereinzelt umgeben von zytogenem Stroma, im allgemeinen unmittelbar in Bindegewebe und Muskulatur eingebettet. Verlauf: gelegentlich Schmerzen, Periode nach 3 Tagen beendet, dann vaginale Untersuchung: der Grund des wie ein Geschwür sich anfühlenden Defektes im hinteren Scheidengewölbe ist auffallend hart. Die Neubildung tritt deutlich hervor, was auf den Einfluß der Periode zurückzuführen ist. In den nächsten Wochen hat Pat. starke Schmerzen beiderseits im Unterleib, häufigen Urindrang, Schmerzen beim Wasserlassen, reichlich übelriechenden Ausfluß. Wiederaufnahme: Untersuchung ergibt, daß das Geschwür bis in den Halskanal durchgebrochen ist. Totalexstirpation unter Belassung der Adnexe. Weiterer Verlauf: öfters Schmerzen im Unterleib. Zwei Nachuntersuchungen 1925: Schmerzen im Leib und in der Magengegend, die als neurotisch betrachtet werden.

2. Fall: 32jährig. Menstruation stets unregelmäßig seit 13. Jahr, 3 bis 6 Tage starke Blutungen und Schmerzen. Nach Verheiratung Schmerzen stärker, überdauern der Periode, mitunter auch bei Kohabitation. Befund: im hinteren Scheidengewölbe kirschgroßes Infiltrat, das sehr empfindlich und diffus in die Umgebung übergeht. 3 Monate später Beschwerden größer, Douglas sehr druckempfindlich, bürzelförmige Resistenz im hinteren Scheidengewölbe etwas größer. Verdacht auf Metastase eines malignen Tumors. Zeitweise sehr heftige Schmerzen. Probelaparotomie: bei der Narkoseuntersuchung vor dem Eingriff fühlt man links hinter und über dem Uterus einen undeutlich begrenzten, gut hühnereigroßen

derben Tumor, der als Ovarial-Ca. angesprochen wird. Nach Öffnung der Bauchhöhle: Tumor am Übergang des S. romanum in das Rectum. Im Douglas derbe tumorartige Massen. Probeexcision aus den Tumormassen im kleinen Becken: Adenomyosis. 4 Monate später Infiltrat im hinteren Scheidengewölbe größer, vor allem nach rechts. Hinter dem Uterus hühnereigroßer Tumor. Operation: vielfache Verwachsungen werden gelöst, um den dem S. Romanum angehörenden Tumor zu isolieren. Ovariektomie. Abtragung des Tumors. Patientin starb unter Zeichen einer Peritonitis. Das histologische Bild der Adenosis fornicalis wird nicht besprochen.

33. Lauche (1924): 1. Fall: 32jährig. Menstruationsbeschwerden. Im hinteren Scheidengewölbe bläulichrote Geschwulst, die kurz vor der Menstruation fast doppelt so groß war als sonst.

2. Fall: 26jährig. Seit 6 Jahren steril. 3 Jahre vor der jetzigen Untersuchung Entfernung eines Ovarialtumors. Jetziger Befund: im hinteren Scheidengewölbe derbe Neubildung von etwa Bohnengröße. Schleimhaut unversehrt. Histologie: „Fibroadenomatose" mit Pigmentierungen im Stroma. Beteiligung an der Menstruation.

34. Leisewitz: 42jährig. Im hinteren Scheidengewölbe derbe Vorbuckelungen, von Scheidenepithel überzogen. Schleimhaut des Rectums verschieblich, Rectum mit Tumor verwachsen. Vaginalexstirpation des Knotens. Heilung normal, kein Rezidiv. Histologisch: Quer- und Längsschnitte von Drüsengängen, einschichtiges, kubisches Epithel, zytogenes Stroma. Auf einzelnen Schnitten zahlreiche drüsige Verästelungen des Gartner'schen Ganges.

35. Lissowetzki und Bujko (1932): 22jährig. Vor einem Jahr wurde bei ihr auf vaginalem Wege ein Tumor entfernt. Jetziger Befund: im hinteren Scheidengewölbe an der Stelle der postoperativen Narbe eine pilzartig polypöse Wucherung, die einen Fistelgang zu haben schien. Uterus vergrößert, kaum beweglich, hinten Adhäsionen. Eine Woche vor der Menstruation Probeexzision: endometrioide Gewebswucherung in „ausgesprochener deutlicher prämenstrueller Phase". Das mehrschichtige Scheidenepithel und die Papillarschicht sind unversehrt. Die Endometriose liegt unter dem Scheidenepithel in der Tiefe und geht offenbar vom Douglasraum aus. Keine Entzündungserscheinungen.

36. Lochrane (1923): 33jährig. Seit 3 Monaten schwanger. Niemals Dysmenorrhoe. Seit 15 bis 18 Monaten erschwerte Defäkation. Vor einem Jahr leichte Verstopfung mit Blutstühlen. Befund: im hinteren Scheidengewölbe und im rectovaginalen Septum gelappter, unregelmäßiger Tumor, nicht in Verbindung mit dem Uterus. Der größte Lappen erscheint zystisch und springt ins Rectum vor. Mikroskopisch: Adenomyosis mit dezidualer Reaktion.

37. Lockeyer (1913): 1. Fall: im hinteren Scheidengewölbe wärzchenartige Vorsprünge von normaler Schleimhaut der Scheide bedeckt.

2. Fall; 35jährig. Regelmäßige, aber sehr starke Menses. Rectalschmerzen, erschwerte Defäkation. Im hinteren Scheidengewölbe an dem supravaginalen Teil der Cervix ein angewachsener Tumor zu fühlen. Oberer Teil der Scheidenwand erscheint faltig und mit bläulichem Varikositäten besetzt. Laparotomie: Tumor zwischen Rectum und Cervix fixiert. Linker Ureter ist umwachsen. Totale Hysterektomie mit ringförmiger Resektion eines Rectumstückes.

38. Mayer (1915): 31jährig. Seit 3 Jahren heftige menstruelle Schmerzen im Unterleib. Seit 8 Monaten sehr starke Schmerzen während der Menstruation mit Frösteln, Erbrechen. Schmerzen bei der Defäkation. Befund: doppelseitige Salpingitis. Hinter der Cervix unregelmäßige, feste, fixierte Wucherungen von der Größe eines kleinen Hühnereies. Ein Vorsprung dieser Masse wölbt das hintere Scheidengewölbe vor. Rectale Untersuchung: Tumor ist in die Lig.-uterus-sacralia gewachsen, die zangenartig das Rektum verengern. Laparotomie: Hysterektomie. Ein Stück des linken Ovars wird belassen, ebenso Stücke des Tumors am Rectum und Parametrium. Ein Stück Scheide wird zungenförmig ausgeschnitten. Mikroskopisch: Adenomyosis. Auf der Oberfläche des Ovars Endometrium. Trotz der Hysterektomie alle 4 Wochen menstruationsähnliche Blutungen, die 3 bis 4 Tage dauern. Nach einem Jahr stellen sich diese Blutungen 2 mal im Jahre ein, wobei noch heftige Lendenschmerzen auftreten. 18 Monate nach der Operation findet man in der Scheide 5 kleine rötliche und rötlichblaue Polypen. Das Rectum erscheint leicht stenosiert, vor dem Rectum hühnereigroße Wucherungen. Excision der Polypen. 6 Wochen später erneut unregelmäßige Blutungen, 3 Monate später erneut Fieber und Schmerzen. Jetzt findet sich zwischen Blase und Rectum ein harter, faustgroßer Tumor. Durch den Scheidengrund kann man eine Sonde in einen 8 cm langen Kanal einführen. Beim Versuch einer Probecurettage kommt man in einen anderen nach vorn gelegenen Kanal, aus dem sich eine Schale voll bräunlichen, foetiden Eiters entleert. Temperaturabfall: darauf verkleinert sich der Tumor. Nach einigen Wochen sieht man nur mehr einige narbige Züge; die Blutungen haben aufgehört. Guter Allgemeinzustand. Mikroskopischer Befund der Polypen: Sie sind mit geschichtetem Plattenepithel bedeckt. In einigen sieht man zytogenes Stroma mit zahlreichen feinsten und gröberen Drüsenröhrchen mit zylindrischem Epithel. In den anderen ein der Whartonschen Sulze ähnliches Bindegewebe, ohne Blutinhalt, mit niedrigem kubischem Epithel, das sich nach und nach in das Endothel erweiterter Lymphgefäße fortzusetzen scheint, als ob es dort herkäme.

39. Metz (1930): 1. Fall: Endometrioide Wucherung im Septum rectovaginale. Nach der Scheide perforiert. Verdacht auf Ca. Probeexcision aus den papillären Wucherungen des Fornix posterior: Endometriose. Rö-Tiefenbestrahlung (volle Ca-Dosis) mit ausgezeichnetem Erfolg.

2. Fall: Patientin war 41 jährig. Es bestanden schon seit Jahren starke Regelblutungen mit heftigen Schmerzen.

40. Mestiz (1927): 40 jährig. Seit einigen Jahren schmerzhafte Menses. Befund: Im hinteren Scheidengewölbe haselnußgroßer, düster blaurot verfärbter Knoten. An seiner Oberfläche mehrere Fistelöffnungen. Histologisch: runde oder längliche Hohlräume, verschieden groß, mit Zylinderepithel liegen meist in der Tiefe. Sie gleichen Korpusdrüsen. Plattenepithelüberzug der Scheide unversehrt, nur an einer Stelle wird er durch einen über sein Niveau ragenden Pfropf aus zytogenem Gewebe unterbrochen. In dem Gewebe ebenfalls Drüsen. Die Mehrzahl der Drüsen endet jedoch ohne die Oberfläche erreicht zu haben. Aus Serienschnitten geht hervor, daß an der Stelle, wo der Pfropf liegt, von tiefer liegenden Drüsen Ausläufer ausgehen und an der Oberfläche das Plattenepithel durchbrechen.

41. Robert Meyer: hatte Gelegenheit ein Adenomyom zu beobachten, „welches bis in die Rectumsmuskulatur übergegriffen hatte und dessen Drüsenschläuche nur an wenigen Stellen mit dem vaginalen Epithel zusammenhängen, von wo aus sie sich in die Tiefe verzweigten".

42. Michon et Comte (1926): 41 jährig. Schwangerschaft vor 17 Jahren. 2 Jahre später Fehlgeburt. 14 Tage vor der Periode Menorrhagie und heftige Unterleibsschmerzen. Befund: hinter der Cervix ist das Scheidengewölbe schmerzhaft und induriert. Operation: Adenosis des rectovaginalen Septums.

2. Fall: 48 jährig, Menorrhagie, Rectalgie, Lendenschmerzen. Während der Menstruation schwarzes Blut. Befund: nußgroße Masse im hinteren Scheidengewölbe, die in das Rectum eingewachsen und mit der Vaginalschleimhaut verwachsen ist. Operation: Hysterektomie. Der Tumor, der am Rectum festhängt, wird abgelöst. Präparat: Mandelgroßer Tumor mit dem einen Teil am hinteren Scheidengewölbe, mit dem anderen am Rectum festgewachsen.

3. Fall: 31 jährig. 0-para. Seit dem 12. Jahr immer schmerzhafte Periode. Seit 2 Jahren werden die Schmerzen stärker mit Ausbreitung im ganzen Abdomen. Koitus besonders schmerzhaft. Befund: Uterus normal. Im Douglas hinter der Cervix, mit ihr verwachsen ein vorspringender narbiger Knoten, der auch mit der Vaginalschleimhaut verwachsen ist. Rectumschleimhaut frei. Operation: Hysterektomie, Adnexe werden belassen. Lösung des Rectums. Histologisch: Adenomyosis.

4. Fall: 28 jährig, 1-para, vor 10 Jahren Appendektomie. Seit 2 Jahren progressive Dysmenorrhoe, die jetzt äußerst schmerzhaft ist. Koitus sehr erschwert. Befund: Uterus reflektiert, wenig beweglich. Hinter der Cervix an der Ansatzstelle des Lig. sacro-uterosum äußerst schmerzhafter, harter, haselnußgroßer Klumpen, der mit der Vaginalschleimhaut verwachsen ist. Operation: Resektion des Tumors so weit als möglich.

Ligamento-pexie. Später in Höhe des alten Tumors erneute Induration. Stärkere Schmerzen.
5. Fall: 28jährig. Periode immer schmerzhaft. Koitus nicht möglich. Berührung des Scheidenrohrs sehr schmerzhaft. Befund: Uterus retrovertiert. Unter der Cervix ein mit der Scheidenschleimhaut verwachsener harter Knoten, der auch bei rectaler Untersuchung gefunden wird. Rectumschleimhaut wenig verschieblich. Laparotomie: Herausnahme der rechten Adnexe. Im Douglas fester, harter Tumor, der sich in der Scheidenwand in Berührung mit der Cervix entwickelt hat. Transversale Incision. Um den Tumor zu resezieren, muß in der Scheidenwand ein rundes Stück ausgeschnitten werden. Peritonisation. 2 Monate später keine Schmerzen mehr.
43. Moraller (1907): 44jährig. Menorrhagie, seit 5 Jahren Unterleibsschmerzen. Befund: im hinteren Scheidengewölbe am Rectum und Cervix angewachsener Tumor, der bis ins obere Drittel der hinteren Scheidenwand gewachsen ist. In dieser Höhe papilliforme Auswüchse, von denen ein Stück zur mikroskopischen Untersuchung excidiert wird. Operation: Mikroskopisch: der auf vaginalem Weg entfernte Polyp zeigt an manchen Stellen drüsenartige Einsenkung des Oberflächenepithels der Scheide, an anderen Stellen Drüsen und Zysten, die mit einschichtigem Zylinderepithel ausgekleidet sind und in keinem Zusammenhang mit dem Scheidenepithel stehen.
44. Nadal (1911): 45jährig, 1-para. Menstruation unregelmäßig: 2 Monate ausgesetzt, dann wieder gekommen. Zeitweise Schmerzen in der Hüfte. Befund: der harte, etwa 2 cm große Knoten saß in der hinteren Scheidenwand. Exzision auf vaginalem Wege. Mikroskopisch: Bündel glatter Muskelfasern in verschiedener Richtung. Drüsen von uterinschleimhautähnlichem Aussehen mit zylindrischen Zellen.
45. Neuweiler: Unter 6 in den letzten 2 Jahren beobachteten Fällen von Adenosis externa fanden sich je ein nußgroßer und hühnereigroßer Knoten im hinteren Scheidengewölbe, einmal mit Drüsen in glatter Muskulatur der Uteruswand, im anderen Fall hingen die uterusschleimhautähnlichen Drüsen z. T. mit dem Scheidenepithel zusammen.
46. Nyström (1920): 1. Fall: 35jährig. Taubeneigroße Geschwulst im hinteren Scheidengewölbe. Exstirpation. Histologisch: Kanälchen mit einschichtigem zylindrischem oder kubischem Epithel liegen in fibromuskulärem Grundgewebe. Stellenweise Flimmerhaare. Zytogenes Gewebe. Kanälchen sind mit gelbbraunem Inhalt gefüllt.
2. Fall: 43jährig: hühnereigroßer Tumor in der hinteren Fornixwand, die sich derb anfühlt. Operation zeigt eine innige Beziehung zum Lig. sacrouterinum. Histologisches Bild wie bei Fall 1.
47. v. Oettingen (1925): 42jährig. Schmerzhafte Perioden. Zwischen Uterus und Rectum kleinapfelgroßer Tumor, dem Uterus und z. T. dem hinteren Scheidengewölbe angehörend. Scheidengewölbe fühlt sich im

Bereich der Resistenz höckerig an. Diese Unebenheiten sehen im Spekulumbild schwarzblau wie papilläre Vorbuckelungen und kleine Varikositäten aus. Nirgends ist das Epithel über den Erhabenheiten defekt.

Laparotomie: Exstirpation des myomatösen Uterus unter Zurücklassung der Adnexe. Uterus vom Rectum scharf abgelöst, sodaß von dem tumorartigen Gewebe noch eine dünne Schale zurückbleibt. Auch von dem durch die Scheidenwand hindurchgewachsenen Gewebe bleibt etwas zurück. Bald nach der Laparotomie treten wieder alle 4 Wochen Kreuzschmerzen auf mit viertägiger Absonderung schwarzen Blutes. Untersuchung: Im Scheidengewölbe granulationsähnliches Gewebe. Probeexcision ergibt „Adenomyositis" des Scheidengrundes. Einlegen von Radium: Adenomyosis geht zurück, Beschwerden hören auf, keine Blutungen mehr.

48. Ottow (1929): 28jährig. Seit 2 Jahren Schmerzen im Unterleib, die zur Zeit der Menses stärker werden und dann mit Defäkationsbeschwerden einhergehen. Befund: im linken und hinteren Fornix 7 kleine derbe und zystenartige Gebilde. Ein Teil von ihnen ist weißlich, ein Teil bläulich. Scheidengewölbe der vorderen Rectalwand und Nachbarpartien sind verbacken. Nach der Ausräumung verschwanden die Zysten bis auf eine.

49. Petit-Dutaillis (1920): 27jährig. 0-para. Seit dem 18. Jahr Schmerzen im Unterleib, die sich z. Z. der Menstruation verstärken. Ebenso Schmerzen beim Koitus. Befund: im hinteren Scheidengewölbe hinter der Cervix glatter, harter Tumor. Vaginalschleimhaut in dieser Höhe verwachsen aber nicht gerötet, verdickt oder ulzeriert. Klinische Diagnose: Maligner Scheidentumor, wahrscheinlich Sarkom. Probeexzision: Bohnengroßes Tumorstück, unregelmäßig gelappt, mit bräunlichen, strich- und punktförmigen Verfärbungen. Die Hauptmasse wird von normalem, reifem, fibrösem Bindegewebe gebildet. Die Oberfläche zeigt normales Scheidenepithel, das an einigen Stellen zu blutenden Falten verdickt ist. Darin Inseln normal geschichteten Epithels, sehr dicht, gut begrenzt. Die kleinsten von ihnen sind vollständig, die anderen sind ausgefüllt von runden und ovalen Höhlen. Manche teilen sich in 2 oder 3 Äste auf. Auf Serienschnitten sieht man, daß diese Kanäle und Inseln in direktem Zusammenhang mit der Oberfläche stehen. Andere kleine Höhlen sind mit einer einzigen Lage zylindrischen Epithels ausgekleidet.

50. v. Pfannenstiel (1897): 39jährig, heftige Schmerzen. Im Scheidengewölbe Tumor, der auf dem Querschnitt kleine gelbliche, braune Pigmentflecke und feine Spalten und Zysten zeigt. Auf der Schleimhautseite, die sonst glatt ist, befinden sich einige kleine zystische Vorbuckelungen. Mikroskopisch: diffuse Durchsetzung mit drüsenschlauchähnlichen Massen von der verschiedensten Gestalt und Verlaufs-

richtung. An einem Schnitt findet man einen „Pseudoglomerulus". Zugleich bestand ein Tumor der Leistengegend, der ebenfalls die typische Struktur der Adenomyosis zeigte.

51. Pick (1899): 31jährig. 3-para. Unterleibsschmerzen. Haselnußgroßer Tumor im hinteren Scheidengewölbe, der nach einem halben Jahr pflaumengroß geworden ist. Operation: vaginale Entferung des Tumors mit der Scheidenschleimhaut, die nicht verschieblich, aber intakt war. Makroskopisch: Ein Schnitt zeigt grauliche, leichtgefaserte Grundsubstanz mit weißlichen Zügen in Form einer netzförmigen Anordnung, Einsprengung von strich-, fleckförmigen, bräunlichen Pigmentierungen, die unregelmäßig verteilt sind. Scheidenschleimhaut scharf abgegrenzt gegen die Geschwulst, an mehreren Stellen dem Geschwulstgewebe genähert einige linsengroße scharf umschriebene peripher bräunliche, zentral hellere Körper, die feine Spaltungen enthalten und mit der Schleimhautoberfläche konstinuierlich verbunden sind. Mikroskopisch: Schleimhautstroma kaum verdickt, viele dilatierte leere und blutgefüllte Kapillaren enthaltend, denen gelegentlich Infiltrationsherdchen nahe gelegen sind. Die in der Schleimhaut liegenden makroskopisch bräunlichen Körperchen: geschichtetes Oberflächenepithel, das sich kryptenförmig einsenkt und schließlich einfache Schläuche bildet, die sich an ihrem Ende mit einigen Verästelungen erweitern. Das ganze umhüllt mit Rundzellenanhäufung. Die Körperchen liegen nur im Schleimhautstroma und sind von der Scheidenmuskulatur durch reichlich Bindegewebe getrennt.

Das typisch fibromuskuläre Wulststroma geht mit seiner Struktur kontinuierlich ins Scheidenmuskelrohr über. Nach der Scheidenseite hin ist die Grenze zwischen Muskel- und Schleimhautschicht erhalten.

Weiter finden sich drüsige Bildungen: sie liegen in den makroskopisch sichtbaren weißlichen Zügen, gegen die Oberfläche zu mehr isoliert, in der Tiefe der Geschwulst mehr dicht gehäuft. Die Drüsenschläuche laufen bogenförmig oder gestreckt, stehen miteinander in Verbindung. Manche längsgetroffene zeigen Verästelungen. Die Vereinigung ist nicht sternförmig, sondern astförmig an verschiedenen Stellen. Inseln, d. h. eine Anschwellung der Züge an den Vereinigungspunkten, bestehen nur in geringem Maße. An den Vereinigungsstellen sind die eintretenden Drüsen etwas dilatiert. Die sinuöse Erweiterung betrifft meist alle Drüsen einer Insel, auch bildet das Epithel papilläre Erhebungen, die in das Lumen der ausgeweiteten Räume hineinragen.

Manchmal findet man in den Inseln nur einen einzigen besonders großen Epithelraum, der halbmondförmig ist, dessen Konkavität von zytogenem Stroma gebildet wird, dessen Konvexität dem Fibromyom-Gewebe aufsitzt. In den Boden dieser Ampullen münden enge Schläuche. Gegen die Oberfläche der Geschwulst zu geht der geschlossene Zusammenhang der Drüsen verloren. Es treten mehr isolierte Formen und

zystenartige Erweiterungen, halbmondförmige, relativ weite Epithelräume auf. Nicht vorhanden sind Korkzieher- und Doppelsägeformen, wie man sie an Korpusdrüsen oft bei chronischer entzündlicher Wucherung findet.
Das Epithel ist einschichtig, zylindrisch, mit durchsichtigem Plasma. Die Kerne liegen in den basalen Zellenhälften. Plattes Epithel haben die konvexen Teile der halbmondförmigen Räume, isolierte Zysten und nicht so stark die Anschwellung der sonst engen Drüsenräume. Nirgends deutlich Flimmerhaare nachzuweisen.
Sämtliche Drüsenschläuche sind von zytogenem Gewebe umgeben, das den Drüsen in ihrer netzförmigen Anordnung fehlt.
2. Fall: 46jährige Patientin. Adenocystoma papilliferum vulvae polyposum, chronischer entzündlicher Adnextumor und pflaumengroßer, pilzförmiger Tumor im hinteren Scheidengewölbe. Mikroskopisch: „mesonephrisches Adenomyom".
52. Pincsohn (1923): 37jährig. Vor fünf Jahren Entfernung eines Myoms im rectovaginalen Gewebe. Jetzt: Beschwerden bei der Defäkation, Kreuzschmerzen. Menstruation verfrüht; alle 20 bis 23 Tage. Unterhalb des Douglas walnußgroßer harter Tumor, der nicht deutlich abgrenzbar ist. Vaginalschleimhaut nicht verschieblich, zeigt vereinzelte Einziehungen, die als Mündungen imponierten, jedoch nicht zu sondieren waren. Umschneidung und Herausnahme der Geschwulst mit Scheidenschleimhaut. Histologisch: fibromuskuläres Gewebe mit Drüsenbildungen, die von einem spindelzelligen Stromamantel umgeben sind. Das Epithel hat indifferenten Charakter. Seidenschleimhaut entzündlich infiltriert, hat tiefe Buchten und Einziehungen. Ein Zusammenhang mit der heterotopen Wucherung ist nicht nachweisbar.
53. Rosenstein (1912): 42jährig. 3-para. Seit einem Jahr fast ununterbrochen Blutung. Uterus vergrößert. Hinter ihm in der Scheide walnußgroßer harter Tumor mit zwei kleinen blutenden Polypen. Vaginale Exstirpation des Uterus und des Tumors, soweit ohne Verletzung des Rectums möglich. Heilung bis auf eine Höhle im Scheidengrund, die sich trotz vieler Lapisätzungen auch noch nach einem halben Jahr nicht geschlossen hat. Präparat: In der Collumwand der Wolff'sche Gang, der sich nach der Portio verzweigt und hier und im hinteren Scheidengewölbe zahlreiche drüsige Hohlräume bildet. Die Drüsen haben die Vaginalwand durchsetzt und Polypen gebildet, deren Oberfläche mit Blutungen durchsetzt ist.
54. Sampson (1921): 47jährig. 4-para. Im Douglas Knötchen, die verhärtet sind. Linke Adnexe vergrößert und verwachsen. Operation: Lösung einer Verwachsung zwischen linkem Ovar und Lig. rotundum. Lösung des stark mit dem supravaginalen Teil der Cervix verwachsenen Rectums. Hysterektomie. Appendektomie. Schnitte der hinteren Cervix- und Vaginalwand zeigen, daß hier endometrioide Wucherungen bestanden.

Ebenso waren peritoneale Wucherungen endometrioider Art in der Nähe des Lig. rotundum vorhanden. Zu gleicher Zeit bestand eine Ovarialzyste, mit zylindrischem Epithel, Stroma usw.
2. Fall (1932): Unter 11 Fällen von Adenosis sah er einen mit Zysten an den beiden Ovarien (10 cm und 6 cm Durchmesser), zugleich Endometriosen an den Fimbrien und Befallensein des „peritoneal posterior culdesac." Die Wucherung ging „through the posterior vault".
55. Schiller (1924): 48jährig. Prolaps, Rectocele, Peritonealtuberkulose. Hysterektomie. Zur selben Zeit Exzision eines Knotens im hinteren Scheidengewölbe. Mikroskopisch: Drüsenkanälchen und Zysten mit Epithel verschiedenster Höhe. Zytogenes Stroma. In der Albuginea des Ovars endometrioide Einschlüsse.
56. Schereschewski (1932): 32jährig. 1929 blutiger Ausfluß, Schmerzen im Kreuz und in der Lende, die in den Unterleib ausstrahlen. Menses dauernd mäßig stark mit heftigen Schmerzen im Unterleib und in der Lende zwei Tage vor der Menstruation. Befund: Im hinteren Scheidengewölbe eine nicht schmerzhafte Geschwulst von Bohnengröße und derber Konsistenz. Vom Scheidenlumen aus ist die Mitte der Geschwulst kraterförmig eingebuchtet. Aus der Einstülpung ragt ein Polyp hervor. Als eine Sonde in die Vertiefung eingeführt wird, tritt eine geringe Blutung auf. Entfernung des Polypen: Deziduales Stromagewebe und Drüsen verschiedenster Form und Ausdehnung. Aus der weiteren Anamnese geht hervor, daß eine Schwangerschaft vorlag, die mit einer Fehlgeburt endigte. Die deziduale Reaktion bestand also noch, nachdem die Fehlgeburt eingetreten war. 3 Monate später erneute Untersuchung. Im hinteren Scheidengewölbe grellroter Polyp, der unmittelbar aus der Schleimhaut hervorgeht und bei der Untersuchung leicht blutet. Vaginale Entfernung der ganzen Geschwulst. Histologisch: drüsige Einschlüsse hauptsächlich in der Peripherie, manche münden in das Scheidenlumen. In einigen hat das Epithel den Charakter des Drüsenepithels des Cervixkanals, in den meisten erinnert es an das Drüsenepithel der Gebärmutter. In erweiterten Drüsen niedriges kubisches Epithel. In einigen oberflächlich gelegenen Drüsen war das Epithel manchmal desquamiert oder im Zustand des Zerfalls. Flimmerhärchen nicht mit Bestimmtheit nachzuweisen. Deziduale Reaktion des Stromas mit verstreuten Drüseneinschlüssen. Die Präparate beider Polypen, die 6 Monate auseinander liegen, zeigen dasselbe Bild. Zu gleicher Zeit durch Abrasio gewonnenes Endometrium ist histologisch vollkommen normal.
57. Schikelé (1902): 38jährig. Nußgroßer harter Knoten in der oberen Hälfte der hinteren Vaginalwand. Schleimhaut verschieblich. Tumor mit Rectum verwachsen, sodaß ein Stück davon mitreseziert wurde, während die Vaginalschleimhaut abpräpariert werden konnte. Mikroskopisch: drüsige Bildungen in Inseln angeordnet durch lange Kanäle verbunden. Einschichtiges Zylinderepithel, zytogenes Gewebe um die Drüsenschläuche,

58. Schindler (1925): Ein Fall von Adenomyosis recto-cervico-vaginalis, Sarcoma uteri und Scheidenzysten, läßt entzündliche Erscheinungen vermissen. Als Ausgangspunkt wird das Serosaepithel des Cavum Douglasii angesehen.

59. Schoch: 41 jährig. Schmerzen bei der Periode aufgetreten nach vaginalem Kaiserschnitt. Befund: tief dunkelrote, gut erbsengroße halbkugelige Vorwölbung am Übergang der vorderen Muttermundslippe in die Scheidenwand. Histologisch: aufgelockertes, von Leukozyten durchsetztes, im ganzen verdünntes, mehrschichtiges Plattenepithel der Vagina. Darunter große scharf umgrenzte Nester von Deziduazellen, die von zellreichem schalenförmig angeordnetem Bindegewebe umgeben sind. Der Ursprung wird auf den vaginalen Kaiserschnitt zurückgeführt. Drüsen wurden keine gefunden, was aber nicht gegen die Endometriumabstammung spricht, da nach Transplantationsversuchen Drüsengewebe viel schwieriger anheilt und erhalten bleibt, oder bei der Kleinheit des Implantationsstückchen in ihm vielleicht keine Drüsen enthalten sein konnten und schließlich ein systematisches Suchen nach Drüsen in der gemachten Probeexcision nicht möglich war, da keine Serienschnitte angefertigt werden konnten.

60. Schulz (1929): 31 Jahre. Periode seit 2 Jahren unregelmäßig, immer stärker werdend und immer früher beginnend, aber nicht länger dauernd, zuletzt alle 3 Wochen. Beschwerden keine. Seit 2 Monaten dauernd dunkelbraun grünlicher, übelriechender Ausfluß, besonders vor und nach der Regel. In den letzten 8 Tagen beständig geringe Rückenschmerzen, die nach dem Unterleib ausstrahlen. Untersuchung: im hinteren Scheidengewölbe eine unregelmäßige, nicht schmerzhafte Resistenz, die ziemlich hart ist und sich wie eine schwielige Infiltration anfühlt. Sie ist durchsetzt von rundlichen bis erbsengroßen Knoten. „Die hintere Scheidenwand darüber ist fixiert und zeigt eine leicht blutende flache lividrote Vorwölbung, in der 6 fast erbsengroße, dunkelblau verfärbte Zystchen hervorragen". Links vom Uterus ein gänseeigroßer, prallelastischer, nicht empfindlicher Tumor, der frei beweglich ist und sich bei der Operation als Teerzyste des linken Ovariums erweist. Histologisch: Dichte fibrilläre bindegewebige Grundsubstanz, von Bündeln glatter Muskelfasern netzartig durchflochten. Drüsenbildung vom Typus der Uterusdrüsen in spezifischem Stromagewebe liegend, deren Epithel aus ausdifferenziertem, einschichtigem Korpusdrüsenepithel gebildet wird. An einzelnen Stellen Flimmerbesatz. Man findet die verschiedensten Zyklusbilder vom Ruhestadium bis zur prämenstruellen Proliferation. Drüsenform jeglicher Weite bis zu zystischen Hohlräumen mit mehr oder weniger flachem Epithel. Die kleinen tubulären Drüsen und die Zystenbildung zeigen meist kein Stroma. In der näheren und weiteren Umgebung der Drüsen findet man oft elastische Fasern, die dichtgedrängt bei-

einander liegen. Zusammenhang der Wucherungen mit der Uterusschleimhaut ist nicht nachzuweisen.

61. Seitz-Roeper-Grein (1932): 1929 Entfernung einer rectocervikalen Geschwulst: Adenomyom. 1930 im hinteren Scheidengewölbe polypenähnliche Gebilde. Abtragung. Befund: Zystisch erweiterte große Drüsen, lockeres deciduaähnliches Stroma.

62. Seitz (1932): 42jährig, 1-para. Starke schmerzfreie Periode. Vor 1½ Jahren Entfernung von warzenförmigen Gebilden am hinteren Scheidengewölbe mittels Thermokauter: Adenosis. Jetzt besteht ein retrocervicaler Knoten, der durch Totalexstirpation entfernt wird. Patientin beschwerdefrei, später wieder Beschwerden mit Stuhlverstopfung. Befund: am Ende der Scheidennarbe eine fast faustgroße Resistenz, die nach rechts und links bis an die Beckenwand zieht, das Rectum zwingerartig umfaßt und stark einengt. Da bei der Patientin das linke Ovar zurückgelassen war, wurde zunächst Bestrahlung mit 100% versucht. Keine Besserung. Erst auf Röntgenbestrahlung 100% in die Tiefe zugleich mit Einlegen von Radium (1512 mg El. Std.) in die Scheide tritt eine Besserung ein.

63. Shaw (1925): 38jährig. 1922 Excision eines walnußgroßen zystischen fibrösen Polypen, der aus dem Cervixkanal hervorragte. 4 Monate später wiederum Entfernung eines walnußgroßen Schleimhautpolypen der Cervix und eines erbsengroßen Polypen im hinteren Scheidengewölbe. Histologisch: „Adenomyom". 2 Jahre später wurde bei der Pat. eine Tumormasse im hinteren Teil der Vagina und an der Portio festgestellt. Sie ging z. T. vom hinteren Scheidengewölbe, z. T. von der Portio Cervix aus. Mikroskopisch: „Adenomyom". Dieser Fall und der von Spencer beschriebene dürfen mit einiger Sicherheit zu der Adenomyosis gerechnet werden, weil die außerhalb des Uterus am Genitale vorkommenden „Adenomyome" den strengen Anforderungen, die an eine solche Geschwulst gestellt werden (gleichmäßige Beteiligung der Drüsen- und Muskelwucherungen), in der größten Mehrzahl der Fälle nicht entsprechen.

64. Sitzenfrey (1909): 46jährig, seit 6 Monaten Metrorrhagie. Zwischen Cervix und hinterem Scheidengewölbe einerseits und Rectum andererseits harte, unregelmäßige Resistenz im Zusammenhang mit der Scheidenwand. Operation: Vaginale Hysterektomie: Cervix so fest am Rectum angewachsen, daß ein Stück Tumor zurückgelassen werden muß. Ganzes rectovaginales Septum verdickt. Wegnahme eines kleinen aufgebrochenen Hämatoms des linken Ovars. Rechte Adnexe, linke Tube und Rest des linken Ovars werden belassen. Mikroskopisch: in der Cervix und Vaginalwand Drüsenröhrchen, kleine Zysten mit zylindrischem Epithel, umgeben von zytogenem Stroma. Muskelfasern. In den Drüsenlichtungen und Zystenräumen Pigment. Zylindrisches Epithel infiltriert die Scheidenwand des hinteren Gewölbes bis auf 3 mm Ent-

fernung vom Epithel, ohne daß eine Verbindung zwischen beiden zu sehen wäre. An der Serosa der Cervix und der hinteren Scheidenwand gehen drüsige Einstülpungen in die Tiefe, sie sind mit reinem Zylinderepithel ausgekleidet.

65. Spencer (1923): Bei einer 54jährigen Frau fand sich im Scheidengewölbe ein Tumor mit leicht blutender Oberfläche, der ein Karzinom vortäuschte. Mikroskopisch: „Adenomyom".

66. Stevens (1909): 1. Fall. Zwei adenomyomatöse Tumoren an der vorderen und hinteren Scheidenwand sitzend. Beide enthalten zystische Hohlräume, zylindrisches Epithel.

2. Fall: Dysmenorrhoe und Menorrhagie. Im oberen Teil der hinteren Scheidenwand zwei kleine Knötchen: Adenosis.

3. Fall: Dysmenorrhoe und Menorrhagie. An der Portio vaginalis knotige Masse, die an der Vaginalschleimhaut festgewachsen ist.

4. Fall: 42jährig. Menses regelmäßig, aber während 2 bis 3 Tagen Ausfluß. Harter kleiner Tumor an der Rückseite der Cervix und an der Scheidenwand. Scheidenschleimhaut beweglich. Vaginale Entfernung.

5. Fall: 42jährig. Seit mehreren Jahren Menorrhagie. Dauernde Blutungen seit 4 Monaten. Laparotomie: Tumor zieht von der Cervixrückseite zur Vagina. Peritoneum runzelig, narbig. Hysterektomie.

67. Teeter und Ullman (1920): 46jährig. Menstruation dauert 7 bis 9 Tage. Vor einem Jahr ist sie 3 Monate lang ausgeblieben. Darauf Menorrhagie. Seit 9 Wochen Blutungen, Schmerzen im linken Unterleib. Befund: Hinter der Cervix in der Scheidenwand harter, die Scheidenschleimhaut fältelnder Tumor, der fest am Rectum angewachsen ist. Operation: Hysterektomie. Präparat: Tumor springt an der Cervix hervor und ist in die Scheidenschleimhaut eingewachsen. Mikroskopisch: gegen die normale Scheidenschleimhaut zu enthält das Stroma einzelne uterine Drüsen; Zystenlumina enthalten Blut und tragen zylindrisches Epithel. In die Lichtung einer Zyste springt zytogenes Stroma vor. Der Tumor setzt sich aus fibrösem Gewebe und glatter Muskulatur zusammen, enthält etwas Fettgewebe, isolierte oder gruppenweise beisammenstehende Drüsen, fast alle von charakteristischem Stroma umgeben. Einige sind mit Blut gefüllt.

68. Tonkes (1932): Patientin glaubt Blut per anum zu verlieren. Befund: im „Laquear posterius", der mit großen Adnextumoren verwachsen war, ungefähr kirschgroßer Tumor, der auf Berührung nicht sehr schmerzhaft ist. Portio vaginalis frei. Tumoroberfläche unregelmäßig. Spekulumbild: in die Scheide vorgewölbter, rötlichblau aussehender Tumor. Am Tage nach Aufhören der Menstruation Probeexcision: Drüsen von zytogenem Stroma umgeben, manche von ihnen, die mit zylinderförmigem Epithel ausgekleidet sind, sehen vollkommen ruhig aus und sind nur von einer sehr dünnen Schicht Stroma umgeben. Andere Drüsen — im Stadium der Proliferation und Sekretion — liegen

in einer breiten Stromaschichte. Ihr Epithel zeigt Sprossenbildung, ihr Lumen hier und da rote Blutkörperchen und abgestoßene Epithelzellen. In einigen Drüsen ist das ganze Lumen mit Detritus angefüllt. In dem die Drüsen umgebenden Stroma befinden sich hier und da kleinere oder größere Mengen roter Blutzellen, die das Gewebe auseinanderdrängen, das Epithel z. T. abheben oder schon abgehoben haben.

69. Terasaki (1928): 27jährig. Angeblich früher Eierstockentzündung. Schmerzen bei der Periode. 1926 Entfernung einer klaren, einkämmerigen Eierstockzyste rechts, 1927 einer straußeneigroßen Geschwulst links. Befund: im hinteren Scheidengewölbe kleines Knötchen, das schmerzhaft ist. Konservative Behandlung: Geschwulst vergrößert sich, im Scheidengewölbe tritt ein zweites Knötchen auf. Ende 1927 Operation: Entfernung der linken zystischen Geschwulst, gleichzeitig Excision eines Stückes aus der Scheide mit den beiden Knötchen. Mikroskopisch: Endometriosis. Im Uterus, der ebenfalls exstirpiert wurde, keine Endometriose.

70. Übermuth (1931): 30jährig. Ausfluß mit zeitweilig um die Tage der Menses entstehenden Schmerzen. Zur Zeit der Periode bestand auch stärkeres Drängen beim Wasserlassen. Befallen war die vordere Scheidenwand: von etwa 2 cm hinter dem Introitus ab bis ins vordere Scheidengewölbe, wohin sich die Tumormasse keilförmig erstreckte, um sich in der vorderen Muttermundslippe zu verlieren. Histologisch: Endometriose.

71. Ulesko-Stroganowa (1924): 44jährig. Früher zwei Geburten, vier künstliche Fehlgeburten. Seit $2^1/_2$ Monaten schwanger. Befund: im hinteren Scheidengewölbe schmerzhaftes festes Infiltrat mit typischen Deziduazellen, Rundzelleninfiltration und erweiterten Drüsen mit Zylinderepithel, das in abgeplattetes kubisches Epithel übergeht.

Lauche faßt die Drüsen als heterotope Wucherungen im Sinne der Fibroadenomatose auf, bei der Dezidualbildung aus der Kasuistik bekannt ist. Ebenso Ottow, der auch mit Lauche den folgenden von Freund beschriebenen Fall mit Endometriosen in Zusammenhang bringt: Hier fanden sich im Zentrum der dezidual umgewandelten Herde Hohlräume, die mit Zylinderepithel ausgekleidet waren und von Freund als heterotopes Cervixepithel gedeutet worden sind.

72. Violet et Michon: Kreuzschmerzen. Adenomyosis des hinteren Scheidengewölbes: nußgroß. Hysterektomie wegen Salpingitis. Später ist der Knoten im hinteren Scheidengewölbe noch zu fühlen. Teilresektion des Rectums. Exitus.

73. Wald-Hans (1914): 40jährig. Hat noch nie eine Menstruation gehabt, aber seit 12 Jahren alle 4 Wochen Erbrechen und heftige Unterleibsschmerzen. Koitus war immer schmerzhaft. Seit einiger Zeit wurden die Schmerzen heftig, besonders auf der linken Seite. Befund: äußere Genitalien normal. 6 cm von der Vulva entfernt Masse. Im Becken nicht begrenzbare Massen. Rectaler Befund: Mediansitzender, etwa kinds-

kopfgroßer Tumor, neben ihm 2 kleinere. Laparotomie: Zahlreiche Verwachsungen, zu beiden Seiten des Uterus harte Massen, die linke rötlichblaue ist fixiert, die rechte ist etwas beweglich. Douglas ganz ausgefüllt mit knötchenförmigen Tumoren, die Cervix und Scheidenwand einschließen und deren Größe zwischen der einer Pflaume und der eines Hühnereies schwankt. Hysterektomie. Mikroskopisch: In den cervicalen Massen zahlreiche zystische und röhrenförmige Tubuli. Niedriges zylindrisches Epithel, zytogenes Stroma. Einige Zysten enthalten Leukozyten und Blutpigment.

74. Walther (1908): 1. Fall: 46jährig. Unregelmäßige Blutungen. Zwischen hinterer Cervixwand, hinterem Scheidengewölbe und Rectum derbe Resistenz mit knötchenartigen Verdickungen. Totalexstirpation des Uterus. Histologisch: Schnitte aus der hinteren Cervixwand und dem hinteren Scheidengewölbe zeigen Einlagerungen von Drüsenschläuchen und Zystchen, die wahrscheinlich vom Serosaepithel abstammen, da an erhalten gebliebenen Serosaresten der hinteren Cervixwand und des hinteren Scheidengewölbes Peritonealeinstülpungen zu sehen sind, die in ihren Buchten gut ausgebildetes Zylinderepithel aufweisen. Zytogenes Gewebe umschließt die drüsigen Gebilde. Innerhalb der Drüsenräume und Zysten liegen thrombotische Pigmentmassen: Es leidet die Ernährung der Drüsenwand, an der Stelle der Thromben kommt es zum Verlust des Zylinderepithels und später zum Schwund der bindegewebigen Scheidenwand. Dadurch ragen die Thromben frei in die Drüsenlumina.

2 Fall: 30jährig. Doppelseitige Pyosalpinx und Ovarialabszesse. Operative Entfernung. Hintere Cervixwand mit Rectum innig verlötet. Im hinteren Scheidengewölbe einige linsengroße Zysten, die mit der betreffenden Scheidenpartie exstirpiert wurden. Histologisch: die Drüsenschläuche der Cervixwand hängen mit denen der Vaginalwand zusammen. Von einer im Zentrum verhornten Epitheleinsenkung des vaginalen Plattenepithels geht ein Drüsenschlauch mit Zylinderepithel aus, und zwar entstanden durch isolierte Wucherung der basalen Zellschicht der Epitheleinsenkung, die ebenfalls aus zylindrischen Zellen besteht. Der Drüsenschlauch geht dann in mehrere untereinander kommunizierende zystische Hohlräume über, die „sich in keiner Weise von den Serosaschläuchen und Zysten unterscheiden".

75. Clifford White (1913): 36jährig. Menorrhagie: Unterleibsschmerzen. Befund: In der hinteren Scheidenwand dicht unter der hinteren Muttermundslippe harte mandarinengroße Masse. Perirectales Gewebe befallen. Adenomyosis.

76. Wagner (1928): Beobachtete 2 Fälle der Portio bzw. des Scheidengewölbes. Bei einem bestand Gravidität. Kleinhöckeriger Tumor, der mikroskopisch wie ein Deziduom aussieht. Dann gelingt Nachweis von Drüsen und deziduale Umwandlung zytogenen Gewebes. Im anderen

Falle war es zur maligner Degeneration der Drüsenanteile des Endometrioms gekommen.

77. Williamson (1923): 32jährig, während 7 Monate am letzten Tag der Periode starke Schmerzen im rechten Schenkel, die nach einer Woche aufhören. Befund: im hinteren Scheidengewölbe unregelmäßige, harte Masse, die bei Berührung blutet und teils in der Scheidenwand und teils an der Cervix liegt. Scheidenschleimhaut festgewachsen. Die Masse ist fest mit dem Uterus verbunden. Ligamenta lata und uterosacralia induriert. Der Knoten springt ins Rectum vor. Rectalschleimhaut adhäsiv, aber nicht ulzeriert. Biopsie: Fibröses Stroma, das uterinähnliche Drüsen und Zysten enthält. Radiumtherapie: Harte Strahlen. Periode und Schmerzen verschwinden. 4 Monate später keine Spur mehr von Tumor. Nur mehr gefältete Narbe in der Scheidenwand. Bei der rectalen Untersuchung kleine Verdickung, über der die Schleimhaut gut beweglich ist. Ganz leichte Induration des Beckenbindegewebes.

78. Wilson: 42jährig, 12-para. Schmerzhafte Menstruation. Menorrhagie. Im hinteren Scheidengewölbe papillenähnliche Wucherungen und bläuliche Zysten. Operation: Supravaginale Amputation mit Auslösung der Knötchen.

Literaturverzeichnis.

1. **Albrecht**: Path. Anatomie und Klinik des Adenomyoms und der Adenomyosis.
   Halban-Seitz: „Biologie und Pathologie des Weibes", Bd. IV.
2. — Klinik des Myoma uteri.
   Halban-Seitz: „Biologie und Pathologie des Weibes", Bd. IV.
3. — Die temporäre Röntgenamenorrhoe zur Behandlung der endometrioiden Tumoren des Ovariums und Peritoneums.
   Strahlentherapie: 37, H. 3, 1930.
4. — Zur Diagnose und Therapie der endometrioiden Ovarialhaematome.
   Monatsschrift für Geburtsh. und Gynäkolog. 1928, Bd. 69, H. 1—3 S. 149.
5. — Aussprache zu den Vorträgen von Katz und Vogt. Zentralbl. für Gynäkolog. 1924, Nr. 4.
6. — Zur Frage der Bösartigkeit der Endometriosis rectouterina.
   Radikaloperation oder Bestrahlung? Auf Grund der Behandlungsergebnisse von 359 Fällen der Weltliteratur.
   Archiv für Gynäkologie 1933, Bd. 155, Heft 1.
7. **Allen, E.**: Rückfluß von Endometriumgewebe durch die Tube bei Operation.
   Journ. amer. med. Assoc. 1928, 507.
8. **Amann, S. A**: Über Fibroadenoma fornicale.
   Monatsschrift für Geburtsh. und Gynäkolog. 1915, Bd. 42, H. 6.
9. — Demonstration von 3 Fällen von Adenomyosis rectouterina.
   Monatsschrift für Geburtsh. und Gynäkolog. 1912, Bd. 36, H. 5.
10. **Artusi, C**: Ueber die causale Genese der adenomyomatösen Wucherungen des weiblichen Genitalapparates. Arch. für Gynäkolog. 1924, Bd. 123, H. 1, S. 114—132.
11. **Aschheim**: Adenomyosis uteri externa und Gravidität.
    Zentr. Bl. für Gynäkolog. 1929 Nr. 30, S. 1923.
12. **Baer**: Heterotope endometrioide Wucherungen.
    Zentralbl. f. allgem. Path. u. path. Anat. 1928, Bd. 41, Nr. 11, S. 481.
13. **Baumm**: Zentralbl. f. Gynäkolog. 1930, Nr. 36, S. 2288.
14. **Beckwith**: Adenomatosis vaginae. Proc. of the roy. soc. of med. Bd. 16 Nr. 6 sect. of obstetr. a. gynaecol. S. 46—47, 1923.
15. **v. Behring**: Über das Wesen und die Ätiologie cystisch hyperplastischer Drüsenveränderungen der weiblichen Generationsorgane einschl. der sog. Endometriosen.
    Zentralbl. für Gynäkolog. 1931, Nr. 36, S. 2657.
16. **Bockelmann**: Beitrag zur Lehre der Adenomyositis rectovaginalis.
    Zentralbl. für Gynäkolog. 1921, Nr. 47, 1721.
17. **Bortkiewitsch**: Adenomyoma des weiblichen Genitaltractus.
    Arch. f. Gynäkolog. 1914, Bd. 101, H. 3.
18. **Branch**: Endometriosis.
    China med. journ. Bd. 41, S. 325—338, 1927.
19. **Bujko und Lissowetzky**: Zur Frage der endometrioiden Heterotopien an der vorderen und hinteren Scheidenwand.
    Zentralbl. f. Gynäkolog. 56. Jhrg. Nr. 8, S. 477, 1932.
20. **Bungart**: Zur Frage der endometrioiden Epithelheterotopien und besonders der Entstehung der sog. „extraperitonealen Wucherungen" dieser Art.
    Arch. f. klin. Chirurgie, Bd. 137, H. 3—4, S. 719, 1925.

21. **Caffier, P.:** Über Endometriumexplantation: Bisherige Ergebnisse, Wachstumsmechanik und Kritik. Zentralbl. für Gynäkolog. 1928, 52. Jhrg. Nr. 1.

22. **Cullen:** Adenomyoma des rectovaginalseptums. Zentralbl. für Gynäkolog. 1914, Nr. 27.

23. — A further case of adenomyoma of the recto-vaginalseptum. Frauenarzt 1915, Nr. 3.

24. — Adenomyome des septum rectovaginale. Bull. of the Johns Hopkins hosp. Bd. 28, Nr. 321, 1920.

25. — Adenomyome, die Uterusschleimhaut enthalten. Arch. of surg. Bd. 1, H. 2, S. 216, 1920.

26. **Dahl-Iverson:** Experimentelle Untersuchungen über die freie Autotransplantation von Uterusschleimhaut auf das Peritoneum des Meerschweinchen. Zentralbl. für Gynäkolog. Ref. 1929, Nr. 30.

27. **Davis, C. H. und Cron R. S.:** Ein Beitrag zum Studium der Endometriosen. Amer. J. obstetr. 12, 526, 1926.

28. **Derocque, A:** Endométriomes vaginaux et paravaginaux. Travail de la clin. gynécol du Prof. J. L. Faure. Paris, Amédée Legrand 1926. Ref. und Thése.

29. **Dietlein:** Die Bedeutung der heterotopen Epithelwucherungen vom Bau der Uterusschleimhaut für die Chirurgie. Zentralbl. f. Chirurgie 1927, Jhrg. 54, Nr. 22, S. 1346.

30. **Donald, A:** Adenomyoma of the recto-vaginal space and its association with ovarian tumors containing sarry material. Journ. of obstetr. a. gynaecol. of the British Empire Vol. 30, p. 224; 1923.

31. — The clinical aspects of adenomyomata of the female pelvic organs. Proc. of the roy. soc. of med. Bd. 16, Nr. 9, sect. of obstetr. a. gynaecol. S. 82, 1923.

32. **Dongen, S.A. und Hammer E.:** Über endometriumartige Wucherungen. Nederlandsch tijdschr. v. geneesk 1927; Jhrg. 71, 1. Hälfte Nr. 10, S. 1145.

33. **Elfeld W.:** Über einen Fall von fornicalem Adenomyom (Adenomyositis). Inaug. Diss. Berlin 1919.

34. **Fels:** Endometriose der Portio. Zentralbl. f. Gynäkolog. 1927, Nr. 5, S. 285.

35. **Fievez:** Adenome de la paroi vaginale. Sem. gyn. 1907, S. 282.

36. **Frankl:** Über Endometrioma ovarii. Monatsschr. für Geburtsh. und Gynäkolog. 1923, Bd. 62, H. 1—2, S. 93—94.

37. — Weitere Beiträge zur Klinik u. Bemerkungen zur Pathologie der Adenomyosis uteri. Zentralbl. f. Gynäkolog. 1932, 56. Jhrg. Nr. 15.

38. **Franqué:** Adenoma cervicis aufs Rectum übergreifend. Prager med. Woch. 1903, XXVIII, Nr. 50.

39. **Freund R.:** Adenomyositis rectovaginalis. Zentralbl. für Gynäkolog. 1921, S. 185.

40. **Füth:** Beitrag zur Kasuistik der Adenomyome. Zentralbl. für Gynäkolog. 1903, Nr. 21, S. 626.

41. — Beiträge zum klinischen Bilde und zur Diagnose der Adenomyositis uteri et recti nebst Bemerkungen zu ihrer Behandlung. Arch. f. Gynäkolog. 1918, Bd. 107, H. 3, S. 387.

42. — Auf das Rectum übergreifendes Adenomyom. Monatsschr. für Geburtsh. und Gynäkolog. Bd. 33, S. 247.

43. — Beitrag zur klinischen Bedeutung und operativen Behandlung der auf das Rectum übergreifenden Adenomyome des uterus. Frauenarzt 1910.

44. — Erfordert die auf das Rectum

übergreifende Adenomyositis die Darmresektion?
Gynäkolog. Rundschau 1912, S. 389.

45. **Funke-Tilp:** Zwei Fälle von Adenomyom des fornix vaginae.
Straßburger med. Ztg. 1910, VII, S. 166.

46. **Gleave:** Endometriale Autotransplantation beim Kaninchen. Lancet 218, 1127—1128, 1930. Ref. Zentralblatt f. Gynäkolog. 1930, Nr. 44.

47. **Goldstine M.T. and Folgelson S.S.:** Adenomyoma of the recto-vaginal-septum. Surg. gynécol. a. obstetr. V. 38, p. 753.

48. **Goßmann:** Adenomyosis im hinteren Scheidengewölbe.
Monatsschr. für Geburtsh. und Gynäcol. 1900, Bd. 11, H. 1.

49. **Griffith:** A case of utero-rectal adenomyoma with extensio decidual metaplasia complicating pregnancy.
Ref.: The Lancet Nr. 4742, S. 159.

50. **Haeuber, A:** Die heterotope endometrioide Epithelwucherung am weiblichen Genitale in dem angloamerikanischen Schrifttum. Monatsschr. für Geburtsh. und Gynäkolog. 1925, Bd. 68, H. 2—3, S. 123.

51. **Halban:** Hysteroadenosis metastatica.
Arch. f. Gynäkolog. 1925, Bd. 124, H. 2, S. 457.

52. **Halter:** Endometrium am Scheidentrichter.
Zentralbl. für Gynäkolog. 1930, Nr. 31, S. 1963.

53. **Heim, K.:** Beitrag zur Frage der Verschleppungsmöglichkeit und Wachstumsfähigkeit menschlicher Uterusschleimhaut.
Zentralbl. für Gynäkolog. 1927, 51. Jhrg. Nr. 29, S. 1818.

54. — Explantationsversuche mit menschlichen Geweben und Geschwülsten.
Arch. f. Gynäkolog. 1927, Bd. 132, Kongreßber. S. 14.

55. — Beitrag zur Frage der heterotopen endometrioiden Wucherungen.
Zentralbl. für Gynäkolog. 1925, Nr. 31, S. 1759.

56. — Umschriebene Adenomyosis der unteren Scheide.
Zentralbl. für Gynäkolog. 1931, Nr. 1, S. 41.

57. **Heine:** Ein Beitrag zur Entstehung der Adenomyome der weiblichen Genitalien.
Inaug. Dissert. Berlin 1903.

58. **Heineberg, A.:** The use of radium in the treatment of endometrioma of the recto vaginal septum.
Americ. journ. of obstetr. a. gynecol. Bd. 14, Nr. 2, S. 235, 1927.

59. **v. Herff:** Über Cystomyome und Adenomyome der Scheide.
Verh. d. D. Ges. f. Gyn. Bd. 7, Leipzig 1897, S. 188.

60. **Herly:** Adenomyoma of the recto-vaginalseptum.
Surg. gynecol. a. obstetr. 1924, p. 626.

61. **Hermstein:** Durchbruch einer Ovarialendometriose in die Scheide.
Zentralbl. für Gynäkolog. 1929, Nr. 3, S. 135.

62. **Hinselmann, H:** Zur klinischen Diagnose der Adenofibrosis vaginalis fornicalis. Zeitschrift für Geburtsh. und Gynäkolog. 1927, Bd. 91, H. 3, S. 498.

63. **Hinterstoißer:** Adenomyome des hinteren Scheidengewölbes. Zentralbl. f. Gynäkolog. 1920, S. 947

64. **Hoeppner:** Beitrag zur Adenofibrosis retrocervicalis, insbesondere zur Frage des Spätüberganges derselben in Karzinom.
Monatsschr. für Geburtsh. und Gynäkolog. 1931, Bd. 87, S. 536.

65. **Jessup:** Adenomyome des septum rectovaginale.
Journ. of Americ. med. assoc. August 1914.

66. **Josselin de Jong und de Snoo, K:** Über Endometriosen des weiblichen Genitalapparates.

67. **Josselin de Jong:** Drie bijzondere gevallen van endometriosis.
Nederlandsch tijdschr. v. geneesk, Vol. 2, Jhrg. 20, Nr. 7, 1927.

68. — Zur Frage der Endometriosis resp. Deciduosis externa (peritonealis).

Virch. Arch. Bd. 262, H. 3, S. 755, 1926.

69. **Kellog**: Adenomyoma of the recto-vaginal septum.
Boston med. a. surg. journ. 1917, Vol. 176, p. 22.

70. **King**: The clinical symptoms of pelvic adenomyomata.
Brit. med. journ. 1924, Nr. 3326, S. 573.

71. — Über den Ursprung der Endometriose des Eierstocks.
Surg. gynecol. a. obstetr. 1924, p. 626.

72. **Kitai, Ikuhachi**: Über Adenohyperplasie (Adenomyosis) uteri externa und Teercysten des Ovariums.
Arch. f. Gynäkolog. 1925, B. 126, H. 2—3, S. 496.

73. **Kleinhans**: Beitrag zur Lehre von den Adenomyomen des weiblichen Genitaltractus.
Zeitschrift f. Geburtsh. u. Gynäkolog. 1904, Bd. 52, H. 2, S. 226.

74. **Lahm**: Zur Adenomyosis des weiblichen Genitalapparates.
Zeitschr. f. Geburtsh. und Gynäkolog. 1922, Bd. 85, S. 292.

75. — Demonstration zur Adenomyosisfrage.
Arch. f. Gynäkolog. 1927, Bd. 132, S. 345.

76. — Arch. f. Gynäkolog. 1920, Bd. 112, S. 427.

77. **Langen**: Klinisches z. Adenomyosis.
Monatsschrift für Geburtshilfe u. Gynäkolog. 1926, Bd. 72, H. 5—6, S. 303.

78. **Lauche, A**: Bemerkungen zu der Arbeit von Ulesko-Stroganowa über Decidualbildung i. d. Scheide, zugleich ein Beitrag zur Diagnostik der Fibroadenomatose des septum rectovaginale. Zentralbl. f. Gynäkolog. 1924, Nr. 45, S. 2460.

79. — Die extragenitalen heterotopen Wucherungen v. Bau der Uterusschleimhaut.
Virchows Arch. Bd. 243, S. 298, 1923.

80. — Ueber die heterotopen Wucherungen vom Bau der Uterusschleimhaut. Ein kritischer Sammelbericht.
Monatsschr. f. Geburtsh. u. Gynäkolog. 1925, Bd. 68, S. 113.

81. — Zur Frage der Entstehung der heterotopen Wucherungen vom Bau der Uterusschleimhaut.
Zentralbl. f. allg. Path. u. path. Anat. Bd. 35, S. 676, 1924.

82. — Die Bedeutung der heterotopen Epithelwucherungen v. Bau der Uterusschleimhaut für die Gynäkologie und ihre Erklärung durch Autoimplantation v. Endometrium bei der Menstruation in die Bauchhöhle (Sampson).
Dtsch. med. Wochenschr. 1924, Nr. 19, S. 595.

83. **Leisewitz**: Reste des Wolff'-Gartner'schen Ganges im paravaginalen Bindegewebe.
Zeitschr. f. Geburth. u. Gynäkolog. 1904, Bd. 53, H. 2, S. 269.

84. **Lochrane, C. D.**: Decidual Reaction in diffuse Endometrioma of the pregnant uterus.
Journ. of obstetr. a. gynecol. of the Brit. Empire, Vol. 39, Nr. 3, S. 443.

85. **Lockeyer, C.**: Adenomyma of the recto-uterine a.rectovaginal septa.
Lancet 1913, Nr. 184, p. 243.

86. **Maczewski, St.**: Heterotope Wucherung der Gebärmutterschleimhaut im recto-vaginalen Raum.
Polska gazeta lekarska 1926, Jg. 5, Nr. 50, S. 943.

87. — Zur Frage der Entstehung der sog. Adenomyosis mit besonderer Berücksichtigung der Theorie von Sampson.
Jahresber. f. Geb. u. Gyn. 1928, Bd. 14., S. 553, Ref.

88. **Mayer, A**: Über Parametritis und Paravaginitis posterior mit heterotoper Epithelwucherung.
Monatschr. für Geburtsh. und Gynäkolog. 1915, H. 4, S. 403.

89. **Meigs, J. V.**: Adenomyoma of the recto-vaginal septum. A report of three cases trated three different methods and their results.
Boston med. a. surg. Journ. Bd. 196, Nr. 15, S. 601, 1927.

90. **Mestiz**: Über Ursprung und Aus-

breitungsweg des heterotopen Uterusepithels.
Arch. für Gynäkolog. 1927, Bd. 130, H. 4.

91. **Metz**: Endometrioide Drüsenheterotopie im septum rectovaginale. Monatsschr. für Geburtsh. und Gynäkolog. 1930, Bd. 86, S. 230.

92. **Meyer, R**: Die Patholog. der Bindegewebsgeschwülste und Mischgeschwülste. Adenomyosis uteri interna, externa etc.
Stoeckel-Veit, Handb. d. Gynäkol. Bd. 6, 1.

93. — Die path. Anatomie der Gebärmutter.
Henke-Lubarsch: Handbuch der spez. path. Anat. und Histolog. Bd. 7, 1.

94. — Ueber embryonale Gewebseinschlüsse in den weibl. Genitalien und ihre Bedeutung f. d. Pathologie dieser Organe.
Ergebnisse der allg. Path. und path. Anat. 1905, Bd. 9, H. 2.

95. — Adenomyom vom Serosaepithel ausgehend.
Zeitschr. für Geburtsh. u. Gynäkolog. Bd. 50, H. 1.

96. — Ueber heterotope Epithelwucherungen und Carcinom.
Verh. d. path. Ges. 1906 i. Stuttgart.

97. — Ueber Parametritis und Paravaginitis posterior mit heterotoper Epithelwucherung.
Zentralbl. für Gynäkolog. 1909, Nr. 26.

98. — Die Bedeutung der heterotopen Epithelwucherungen im Ovarium und am Peritoneum.
Zentralbl. für Gynäkolog. 1924, Nr. 14.

99. — Zur Frage der heterotopen Epithelwucherungen, insbesondere des Peritonealepithels und in den Ovarien.
Virch. Arch. 1924, III, IV, S. 595.

100. — Aeltere und neuere Gesichtspunkte über Adenohyperplasie und d. extragenitale Fibroadenomatosis.
Zentralbl. für Gynäkolog. 1925, Nr. 22.

101. **Meyer R.**: Ueber entzündliche heterotope Epithelwucherung im weiblichen Genitaltractus und über eine bis in die Wurzel des Mesokolon ausgedehnte benigne Wucherung des Darmepithels.
Virch. Arch.-Bd. 195, p. 487.

102. **Michon**: Les adénomyoms de l'espace recto-vaginal.
Journ. de chirurg. April 1926.

103. **Monat**: Zwei Fälle von Darmstriktur durch heterotopes Endometrium.
Brit. journ. of surg. 1926, V. 14, Nr. 53.

104. **Morese and Perry**: Diffuse pelvic endometrioma constricting the ureters.
Americ. journ. of obstetr. a. gynecol. 1928, vol. 16, Nr. 1, p. 38.

105. **Nadal**: Adénomyome de la paroi postérieure du vagin.
Bull. de l'assoc. franc. pour l'étude au caucer. 1911.

106. **Neumann, H. O.**: Experimentelle Untersuchungen über Uterusschleimhautverpflanzungen.
Virch. Arch. Bd. 272, 1929.

107. **Neuweiler**: Beitrag zur Klinik der endometrioiden Wucherungen.
Schweiz. med. Wochenschrift 1926, Nr. 22, S. 545.

108. **Nyström**: Zur Kenntnis der Myome und Adenomyome der Scheide.
Finska läkaresällskapets handl. Bd. 58, H. 11. Ref. Monatsschr. f. Geburtsh. u. Gynäk. 1920. Bd. 53.

109. **v. Oettingen**: Klinische Beobachtungen bei heterotoper Epithelwucherung.
Zentralbl. für Gynäkolog. 1927, Nr. 26, S. 1635.

110. **Ottow**: Diagnose und Therapie der heterotopen Endometriose der weiblichen Harnblase.
Zentralbl. für Gynäkolog. 1929, Nr. 49.

111. **Palmer, A. C.**: Endometrioma of vulva and perineum.
Proc. of the roy. soc. of med. Bd. 18, Nr. 12, sect. of obstetr. a. gynecol. 4, VI. 1925.

112. **Pfannenstiel**: Ueber die Adenomyome des Genitalstranges.
Verh. d. D. Ges. f. Gyn. Bd. 7, S. 188, Leipzig 1897.

113. **Philips**: Adenomyoma des septum recto-vaginale.
Brit. med. journ. 1920, S. 224.
114. **Pick**: Die Adenom. der Leistengegend u. des hinteren Scheidengewölbes.
Arch. für Gynäkolog. 1899, Bd. 57, S. 461.
115. **Pinsolm**: Ueber Adenohyperplasie (R. Meyer) rectovaginalis und ihre Beziehungen zum Myom.
Zentralbl. für Gynäkolog. 1923, Nr. 6, S. 231.
116. **Polster, K. O.**: Beiträge z. Kenntnis d. heterotopen Wucherungen vom Bau der Uterusschleimhaut.
Virch. Arch. Bd. 259. H. 1, S. 96.
117. **Renisch**: Ein Beitrag zur Adenomyosis uteri et recti.
Zeitschr. f. Geburtsh. und Gynäkolog. 1912, LXX, S. 585.
118. **Rieck**: Kann die sero-epitheliale Genese über die Entstehung der endometrioiden Heterotop. noch aufrecht erhalten werden?
Monatsschr. für Geburtsh. und Gynäkolog., Bd. 84, H. 4—6, S. 336.
119. **Prager**: Ein Fall von Endometriose am Damm.
Zentralbl. f. Gynäkolog. 1932, Nr. 5.
120. **Rosenstein**: Ueber einen Adenom im hinteren Scheidengewölbe.
Monatsschr. f. Geburtsh. u. Gynäkolog. Bd. 37, H. 2.
121. v. **Rosthorn**: Demonstration von selteneren Formen von Myoma uteri.
Monatsschr. f. Geburtsh. u. Gynäkolog. 1904, Bd. 20, S. 1151.
122. **Rubin**: Die Frage einer möglichen Schädigung und Verschleppung von Gebärmutterschleimhaut bei Eileiterdurchblasung.
Americ. J. obstetr. 1930, **20**.
123. **Sampson S. A.**: Perforating hemorrhagie cysts of the ovary, their importance and especially their relation to pelvic adenomas of endometrial typ („Adenomyomo") of the uterus, rectovaginal septum, sigmoid etc.
A. of surg. 1921, III, p. 245.
124. — Endometriosis n. Salpingektomie.
Americ. J. obstetr. 1930, **20**, p. 443—480.
125. — Pelvic endometriosis and Tubal Fimbriae.
Americ. Journ. of obstetr. a. gynecol. Okt. 1932.
126. **Schereschewsky**: Ueber die histologischen Veränderungen in den endometrioiden Heterotopien während der verschiedenen Phasen des menstruellen Zyklus.
Arch. f. Gynäkolog. CXLVII, H. 3.
127. **Schikelé**: Les endométriomes du péritoine pelvien, de l'ovaire et du tissu paravaginal.
Bull. et mém. de la soc. anat. de Paris, 1923, Nr. 7, S. 601.
128. **Schiller**: Zur Frage des ektopischen Endometriums.
Arch. f. Gynäkolog. 1926, Bd. 127, H. 2—3, S. 544.
129. **Schindler**: Zur Frage der Adenomyosis der weiblichen Genitalorgane, besonders des Eierstockes, zugleich über endometrioide Fehlbildung der Tubenschleimhaut.
Frankf. Zeitschr. f. Path. 1925, Bd. 32, S. 128.
130. **Schochet, S. S.**: Experimentelle Endometriosis.
Americ. J. obstetr. 1929, **17**, 328—344.
131. **Schulz**: Zur Frage der endometrioiden Wucherungen in funktioneller, morphologischer und entwicklungsmechanischer Hinsicht.
Zeitschr. f. Geburtsh. u. Gynäkolog. 1929, Bd. 96, S. 296.
132. **Semelink** und **Josselin de Jong**: Beitrag zur Kenntnis der Adenomyome des weiblichen Genitalapparates.
Monatsschr. für Geburtsh. und Gynäkolog. 1905, XXII, S. 234.
133. **Seitz**: Ueber die klinische Symptomatologie der Endometriosis insbesondere über die Bedeutung der mensuellen Zyklusstörungen.
Zentralbl. für Gynäkolog. 1932, Nr. 14, S. 875.
134. — Ueber Genese, Klinik u. Therapie der Endometriosis.
Arch. für Gynäkolog. Bd. 149, S. 529.
135. — Klinik der Endometriosis.
Zentralbl. für Gynäkolog. 1933, Nr. 1, S. 1.

136. **Sitzenfrey**: Das Uebergreifen der Adenomyome auf den Mastdarm. Zeitschr. f. Geburtsh. u. Gynäkolog. Bd. 64, S. 538.

137. **Shaw**: Adenomyoma of the recto-vaginal space with recurrent polypi in the vagina. J. of obstetr. a. gynäcol. of the Brit. Empire 1925, Vol. 32, Nr. 1, S. 118.

138. **Smith**: Endometrioma. Eine klinische und pathologische Untersuchung an 159 Fällen. Americ. J. obstetr. 1929, **17**, 806—814.

139. **Shoemaker**: Das Uebergreifen der Adenomyome des Uterus auf den Mastdarm. Zeitschr. f. Geburtsh. u. Gynäkolog. 1909, Bd. 64, S. 538.

140. **Spencer**: Adenoma of the vaginal fornix simulating caucer of the cervix. Proc. of the roy soc. of med. 1923, Bd. 16, Nr. 5.

141. **Stemmelen**: Ein Adenomyom im Septum rectovaginale. Inaug. Diss. Straßburg 1913. Ref. Zentralbl. für Gynäkolog. 1914, Nr. 27.

142. **Stevens**: Adenomyoma of the recto- vaginalseptum. Proc. of the roy. soc. of med. März 1916, Bd. 9, H. 5, p. 1.

143. **Stoeckel**: Ringförmiges das Darmlumen verengendes Adenomyoma recti. Zentralbl. für Gynäkolog. 1923, S. 1496.

144. **Suster-Kadys**: Hysteroadenosis metastatica fornicale. Zurnal akuserstwa i Zenskich boleznej Bd. 38, H. 6, S. 716, 1927.

145. **Thomson**: Malignant endometrioma with metastases in the lungs. Proc. of the roy. soc. of med. Bd. 19, Nr. 3, 1926.

146. **Tonkes**: Eine neuere Meinung über die Entstehung der endometrioiden Heterotopien. Zentralbl. für Gynäkolog. 1932, Nr. 19, S. 1151.

147. **Ulesko-Stroganova**: Entwicklung decidualen Gewebes in der Scheide während der Schwangerschaft. Zentralbl. für Gynäkolog. 1924, Nr. 34, S. 1855.

148. **Uebermuth**: Endometriose der vorderen Scheidenwand. Zentralbl. für Gynäkolog. 1931, Nr. 11a, S. 1058.

149. **Violet**: Adénomyoms de l'uterus ayant envati le rectum. Presse méd. Nr. 94, S. 930.

150. **Wagner, G. A.**: 2 Fälle von Endometriose der Portio bzw. des Scheidengewölbes. Monatsschr. f. Geburtsh. u. Gynäkologie 1928, Bd. 78, H. 4—6, S. 367.

151. **Wald**: Ein Fall von Adenomyom der Cervix uteri. Inaug. Diss. München 1914.

152. **Wals**: Zur Frage der Entstehung der heterotopen Wucherungen vom Bau der Uterusschleimhaut. Zentralbl. f. allg. Path. u. path. Anat. 1926, Bd. 37, Nr. 7, S. 290.

153. **White, R. S.**: Report of a case of decidual reaction in adenomyoma of recto- vaginalseptum. Americ. J. of obstetr. a. gynecol. 1926, Vol. 11, Nr. 1, p. 112.

154. **Wolff, A.**: Auf Nachbarorgane übergreifende Adenomyome. Monatsschr. f. Geburtsh. u. Gynäkolog. Bd. 39, S. 580.

155. — Experimentelle kasnistische Beiträge zu der Entstehungsfrage der endometrioiden Heterotopien. Frankf. Zeitschr. Path. **40**, 1930. Ref. Zentralbl. f. Gynäkolog. 1932, Nr. 14.

156. **Zaleski, W.**: Zur Adenomyosis cervicalis. Ginekol. polska 1927, Bd. 6, H. 7—9.

157. — Experimentelle Heterotopie des Gebärmuttergewebes bei Kaninchen und Meerschweinchen. Ginekol. polska 1931, **10**, H. 1—3.

Lebenslauf.

Geboren am 28. Mai 1908 in Neunkirchen (Saar) als Sohn des städtischen Bauoberinspektors Gustav Eidam besuchte ich die dortige Volksschule und das Realgymnasium meiner Heimatstadt. Nach bestandener Reifeprüfung führte mich der Entschluß Medizin zu studieren 1927 nach München, wo ich 1930 die Vorprüfung, am 25. Januar 1934 das medizinische Staatsexamen bestand und Ende Februar 1935 promovierte. Auf der inneren Abteilung des städtischen Krankenhauses Augsburg wurde ich dann als Praktikant in die Erkennung und Behandlung auch seltener innerer Erkrankungen eingeführt. Seit August 1934 bin ich an der Heil- und Pflegeanstalt Eglfing-Haar tätig.